

**“INSONNING NAFAS OLIISH, SIYDIK AJRATISH, REPRODUKTIV VA
ENDOKRIN TIZIMLARINING FUNKSIONAL ANATOMIYASI”**

O‘quv qo‘llanma

(Odam anatomiyasi fanidan amaliy mashg‘ulotlar uchun)

60910200 – Davolash ishi

Farg‘ona 2026

Muallif:

Jaloliddinov Sherzodbek Ikromjon o'g'li.	“Farg‘ona jamoat salomatligi tibbiyot instituti” Normal anatomiya kafedrası assistent o‘qituvchisi.
---	---

Taqrizchilar:

N.X. Fattoxov	Farg‘ona jamoat salomatligi tibbiyot instituti Fakultet va gospital jarroxlik kafedra mudiri, DSc
N.I. Maxmudov	Respublika shoshilinch tez tibbiy yordam ilmiy markazi Farg‘ona filiali t.f.n. Dotsent.

Annotatsiya. Ushbu o‘quv qo‘llanma tibbiyot oliy ta‘lim muassasalarining davolash fakulteti talabalari uchun mo‘ljallangan bo‘lib, insonning **nafas olish, siydik ajratish, reproduktiv va endokrin tizimlarining funksional anatomiyasini** chuqur o‘rganishga qaratilgan. Qo‘llanmada nafas olish tizimi organlarining anatomik va funksional tuzilishi, tashqi nafas olish jarayonlari, gaz almashinuvi mexanizmlari, shuningdek, nafas olish faoliyatining qon bilan ta‘minlanishi va nerv-gumoral boshqaruvi tizimli ravishda bayon etilgan.

Siydik ajratish tizimi bo‘limida buyraklar va siydik yo‘llarining tuzilishi hamda funksiyalari, siydik hosil bo‘lishining asosiy bosqichlari — filtratsiya, reabsorbsiya va sekretsia jarayonlari yoritilib, ularning organizmda suv-elektrolit va kislota-ishqor muvozanatini saqlashdagi ahamiyati ilmiy asosda tahlil qilingan.

Qo‘llanmada erkak va ayol reproduktiv tizimining funksional anatomiyasiga alohida e‘tibor qaratilib, gametogenez jarayonlari, gormonal regulyatsiya mexanizmlari hamda ularning klinik ahamiyati keng yoritilgan. Shuningdek, endokrin tizimga bag‘ishlangan bo‘limda endokrin bezlarning anatomik tuzilishi, gormonlar sekretiysi va ularning organizm gomeostazini ta‘minlash hamda organ va tizimlar faoliyatini integratsiyalashdagi ro‘li batafsil bayon etilgan.

MUNDARIJA

KIRISH	5
I BOB. NAFAS OLISH TIZIMI (Systema respiratorium)	6
Nafas olish tizimining umumiy tavsifi	6
Filogenezdagi rivojlanish bosqichlari	7
Ontogenezdagi rivojlanishi	8
Nazorat savollari	9
Tashqi burun (Nasus externus) va burun bo'shlig'i (Cavitas nasi)	9
Nazorat savollari.....	18
Hiqildoq (Larynx)	19
Nazorat savollari.....	28
Kekirdak (Traxea)	28
Nazorat savollari.....	32
Bronxlar (Bronchi)	32
Nazorat savollari.....	34
O'pka (Pulmonis, Pneumo)	34
Nazorat savollari.....	43
Plevra (Pleura)	43
Nazorat savollari.....	44
Ko'ks oralig'i (Mediastinum)	45
Nazorat savollari.....	47
II BOB. SIYDIK AJRATISH TIZIMI	47
Buyraklar (Renes)	51
Nazorat savollari.....	57
Siydik nayi (Ureter)	57
Nazorat savollari.....	59
Siydik pufagi (Vesica urinaria)	59
Nazorat savollari.....	63
III BOB. JINSIY TIZIM (Systema genitalia)	63
Erkak jinsiy a'zolari (Organa genitalia masculina)	68
Moyak	68
Nazorat savollari.....	73
Urug' yo'li (Ductus deferens)	74
Nazorat savollari.....	76
Urug' pufagi (Vesica seminalis)	76
Nazorat savollari.....	78
Prostata bezi (Prostata)	79
Nazorat savollari.....	81
Erkak siydik chiqarish kanali (Urethra masculina)	85

Nazorat savollari.....	88
Ayol jinsiy a'zolari (Organa genitalia feminina)	96
Nazorat savollari.....	97
Tuxumdon (Ovarium, Ophoron)	99
Nazorat savollari.....	100
Bachadon (Uterus, Metra, Histera)	100
Nazorat savollari.....	104
Bachadon nayi (Tuba uterina Salpinx)	104
Nazorat savollari.....	107
Qin (Vagina)	107
Nazorat savollari.....	111
Tashqi ayol jinsiy a'zolari (Organa genitalia externa feminina)	111
Nazorat savollari.....	113
Ayol siydik chiqarish kanali (Urethra feminine)	113
Nazorat savollari.....	115
IV BOB. ENDOKRIN TIZIM	123
Endokrin bezlarning umumiy tavsifi	123
Qalqonsimon bez	126
Nazorat savollari.....	135
Paratireoid bezlar	136
Nazorat savollari.....	141
Oshqozon osti bezining endokrin qismi	143
Nazorat savollari.....	146
Buyrak usti bezlari	147
Nazorat savollari.....	156
Gipofiz bezi	158
Nazorat savollari.....	163
Gormonlar va gomeostaz	173
Nazorat savollari.....	176
Mustaqil tayyorgarlik uchun testlar	177
FOYDALANILGAN ADABIYOTLAR	202

KIRISH

Inson organizmining hayotiy faoliyati turli organ va tizimlarning o‘zaro uzviy bog‘liqligi hamda muvofiqlashtirilgan faoliyati orqali ta‘minlanadi. Nafas olish, siydik ajratish, reproduktiv va endokrin tizimlar organizmda moddalar almashinuvi, ichki muhit barqarorligi, ko‘payish hamda fiziologik jarayonlarning gormonal boshqaruvida muhim o‘rin tutadi. Ushbu tizimlarning funksional anatomiyasini o‘rganish ularning tuzilishi va bajaradigan vazifalari o‘rtasidagi uzviy bog‘liqlikni tushunish imkonini beradi.

Nafas olish tizimi organizmni kislorod bilan ta‘minlash va moddalar almashinuvi natijasida hosil bo‘ladigan karbonat angidridni tashqariga chiqarish vazifasini bajaradi. Ushbu tizimga havo o‘tkazuvchi yo‘llar va o‘pka kirib, ularning anatomik tuzilishi tashqi nafas olish va gazlar almashinuvi jarayonlarining samarali kechishini ta‘minlaydi. Nafas olish tizimi qon aylanish tizimi bilan chambarchas bog‘liq bo‘lib, to‘qimalar darajasida kislorod yetkazib berilishi va karbonat angidridning chiqarilishi aynan shu tizimlar hamkorligida amalga oshadi.

Siydik ajratish tizimi organizmda almashinuv jarayonlari natijasida hosil bo‘lgan zararli va ortiqcha moddalarni chiqarish, suv-elektrolit hamda kislota-ishqor muvozanatini saqlashda muhim ahamiyatga ega. Buyraklar, siydik yo‘llari va siydik pufagi orqali amalga oshadigan filtratsiya, reabsorbsiya va sekretsia jarayonlari organizm ichki muhitining barqarorligini ta‘minlaydi.

Reproduktiv tizim inson naslini davom ettirishni ta‘minlovchi murakkab biologik tizim bo‘lib, erkak va ayol jinsiy organlarining anatomik va funksional xususiyatlari bilan tavsiflanadi. Ushbu tizimda gametogenez jarayonlari, urug‘lanish, homiladorlik va reproduktiv funksiyaning saqlanishi endokrin tizim bilan uzviy bog‘liq holda amalga oshadi.

Endokrin tizim esa organizm faoliyatini gormonlar orqali boshqaruvchi muhim regulyator tizim hisoblanadi. Endokrin bezlar tomonidan ishlab chiqariladigan biologik faol moddalar modda almashinuvi, o‘shish va rivojlanish, jinsiy yetilish, moslashuv va gomeostaz jarayonlarini muvofiqlashtiradi. Endokrin tizimning

anatomik tuzilishi va funksional imkoniyatlari nerv tizimi bilan birgalikda organizmning yagona boshqaruv mexanizmini tashkil etadi.

Shunday qilib, nafas olish, siydik ajratish, reproduktiv va endokrin tizimlarning funksional anatomiyasini o'rganish tibbiyot talabalari uchun normal va patologik jarayonlarni tushunish, klinik fikrlashni shakllantirish hamda kelajakdagi amaliy faoliyat uchun muhim nazariy asos bo'lib xizmat qiladi.

I BOB. NAFAS OLISH TIZIMI, *SYSTEMA RESPIRATORIUM*

Mashg'ulotning maqsadi:

Mazkur mashg'ulotning asosiy maqsadi talabalarda nafas olish tizimining topografiyasi, anatomik tuzilishi va funksional xususiyatlari bo'yicha tizimli bilimlarni shakllantirishdan iborat. Mashg'ulot davomida talabalar nafas olish tizimi organlarini aniqlash, ularning joylashuvi, tashqi va ichki tuzilishini nomlash hamda ko'rsatishni o'rganadilar.

Shuningdek, yuqori va quyi nafas yo'llari, o'pkaning bo'laklari va segmentlari, alveolyar apparat, nafas olish mexanizmi, gazlar almashinuvi hamda nafas olish tizimining qon bilan ta'minlanishi va innervatsiyasi haqida to'liq tushunchaga ega bo'ladilar.

O'quv-uslubiy ta'minot:

Mashg'ulotni samarali tashkil etish va o'quv jarayonini vizual hamda amaliy jihatdan boyitish maqsadida quyidagi o'quv-uslubiy vositalardan foydalaniladi: anatomiya faniga oid ma'ruza materiallari; nafas olish tizimiga bag'ishlangan o'quv adabiyotlari va darsliklar; nafas olish tizimi organlarining anatomik mulajlari va modellari; jadval, sxema va diagrammalar; ho'l anatomik preparatlar (o'pka, traxeya, bronxlar).

Nazariy ma'lumotlar:

Nazariy qism nafas olish tizimining umumiy tavsifi, uning tarkibiy qismlari va ularning funksional ahamiyatini o'z ichiga oladi. Yuqori nafas yo'llari (burun bo'shlig'i, halqum) va quyi nafas yo'llari (hiqildoq, traxeya, bronxlar)ning tuzilishi, o'pkaning makro- va mikroanatomiyasi, alveolalarda kechadigan gazlar almashinuvi jarayonlari yoritiladi.

Bundan tashqari, tashqi nafas olish mexanizmi, ko'krak qafasi harakati, diafragma va nafas muskullarining roli, shuningdek, nafas olish tizimining yurak-qon tomir tizimi bilan funksional bog'liqligi tahlil qilinadi. Ushbu bilimlar talabalarda normal fiziologik jarayonlarni tushunish hamda keyingi klinik fanlarni o'zlashtirish uchun mustahkam anatomik asos yaratadi.

Nafas olish tizimi (Systema respiratorium)

Nafas olish tizimi organizmning hayotiy muhim tizimlaridan biri bo'lib, u tashqi muhitdan kislorodni o'pkalar orqali qonga yetkazish hamda modda almashinuvi jarayonida hosil bo'ladigan karbonat angidridni nafas chiqarish orqali organizmdan chiqarib yuborishni ta'minlaydi.

Nafas olish tizimi tarkibida **havo o'tkazuvchi yo'llar** va **asosiy nafas olish a'zosi** — **o'pkalar** farqlanadi.

Nafas olish tizimining filogenezdagi rivojlanish bosqichlari

Nafas olish tizimining evolyutsion rivojlanishida quyidagi asosiy bosqichlar ajratiladi:

Diffuz tip (eng sodda organizmlar). Past tuzilgan umurtqasiz hayvonlarda maxsus nafas olish a'zolari mavjud emas. Gazlar almashinuvi butun tana yuzasi orqali amalga oshadi. Masalan, halqali chuvalchanglarda teri yaxshi qon tomirlar bilan ta'minlangan bo'lib, kislorod to'g'ridan-to'g'ri kapillyarlarga diffuziya yo'li bilan o'tadi.

Jabra tipidagi nafas olish (baliqlar). Suvda yashovchi hayvonlarda nafas olish a'zolari sifatida jabralar shakllanadi. Jabra apparati birlamchi ichak devoridan hosil bo'lib, unda ko'plab qon tomirlari joylashgan jabra yaproqchalari mavjud bo'ladi. Aynan shu tuzilmalar orqali suvdan kislorod ajratib olinadi.

Traxeyal tip (hasharotlar). Hasharotlarda maxsus nafas olish tizimi — kekirdak tizimi rivojlangan bo'lib, kislorod to'g'ridan-to'g'ri to'qimalarga yetkaziladi.

O'pka tipidagi nafas olish (sudralib yuruvchilar, qushlar, sutemizuvchilar). Quruqlik muhitiga moslashish jarayonida jabralar o'rnini havo muhitida nafas olishga moslashgan o'pkalar egallaydi. Amfibiyalar lichinka davrida jabralar,

voyaga yetgach esa o'pkalar yordamida nafas oladi. Ularda o'pkaning yetarlicha rivojlanmaganligi sababli teri orqali nafas olish ham saqlanib qolgan.

Nafas olish tizimining ontogenezdagi rivojlanishi

Sutemizuvchilar va insonda nafas olish a'zolari embrional rivojlanishning uchinchi haftasida shakllana boshlaydi. Ular birlamchi ichakning ventral devoridan hosil bo'lgan bo'rtma ko'rinishida paydo bo'ladi. Ushbu bo'rtma keyinchalik hiqildoq-traxeyal o'smaga aylanadi.

Kranial qismi doimiy ravishda hazm va nafas yo'llari o'rtasida umumiy bo'lib qoladi. Kaudal qismi esa to'rtinchi haftada ikkita assimetrik o'pka pufakchasiga bo'linib, kelajakdagi o'pkalarning asosini tashkil etadi.

Nafas yo'llarining epiteliysi endodermadan, tog'aylar, mushaklar, qon va limfa tomirlari esa mezenximadan rivojlanadi.

Nafas olish tizimining funksiyalari

Asosiy funksiyalar: tashqi nafas olish; gazlar almashinuvi; termoregulyatsiya; drenaj funksiyasi.

Qo'shimcha funksiyalar: hid sezish; tovush hosil qilish; nutq shakllanishida ishtirok etish.

O'pkalarning maxsus funksiyalari: qonni depo qilish; qon ivishini boshqarish; qonni filtrlash; suv-tuz almashinuvi va kislota-ishqor muvozanatini saqlash; immun va parakrin funksiyalar.

Nafas yo'llari va o'pkalarning umumiy tuzilishi. Havo tashqi muhitdan o'pkalarga yuqori va pastki nafas yo'llari orqali yetkaziladi.

Yuqori nafas yo'llari: burun bo'shlig'i; burun atrofidagi qo'shimcha bo'shliqlar; halqumning burun va og'iz qismlari.

Pastki nafas yo'llari: hiqildoq; kekirdak; bronxlar va ularning tarmoqlari.

Nafas yo'llari devorlari tog'ay yoki suyak asosiga ega bo'lib, ichki tomondan kiprikli epiteliy bilan qoplangan shilliq qavatga ega. Ular havoni o'tkazish, tozalash, namlash va isitish vazifalarini bajaradi.

O'pkalar

O'pkalar — juft a'zolar bo'lib, alveolyar acinuslar yordamida gazlar almashinuvi amalga oshadi. Alveolalar orqali kislorod eritrotsitlarga o'tadi, karbonat angidrid esa chiqariladi. O'pkalar, shuningdek, endokrin faoliyatga ham ega.

Yoshga oid anatomik xususiyatlar: yangi tug'ilganlarda burun bo'shlig'i va qo'shimcha bo'shliqlar yetarlicha rivojlanmagan. Hiqildoq yuqoriroq joylashgan bo'lib, 13 yoshga kelib kattalar holatiga yetadi. Kekirdak qisqa va harakatchan. O'pkalar ko'krak qafasiga nisbatan katta. Bronx mushak qavati yaxshi rivojlangan. O'rta ko'ks oralig'i (mediastinum) nisbatan keng bo'ladi.

Nafas olish tizimini tekshirish usullari: klinik usullar: auskultatsiya, perkussiya; Instrumental usullar; Rentgenologik tekshiruvlar (jumladan, flyuorografiya); Kompyuter tomografiya (KT) va magnit-rezonans tomografiya (MRT); Spiroografiya.

Metodik ko'rsatmalar

1. Nafas olish tizimining umumiy tuzilishi va vazifalarini (havo o'tkazuvchi va gaz almashinuvi qismlari) o'rganish.
2. Nafas olish tizimining qon bilan ta'minlanishi va innervatsiyasining umumiy prinsiplarini bilish.
3. Nafas olishning mexanizmi va gaz almashinuvdagi ahamiyatini tushunish.

Nazorat savollari

1. Nafas olish tizimi qanday bo'limlardan iborat?
2. Havo o'tkazuvchi va respirator qismlariga qaysi organlar kiradi?
3. Nafas olish tizimining asosiy vazifalarini sanab bering.
4. Nafas olish tizimining qo'shimcha vazifalari qaysilar?
5. Tashqi va ichki nafas olish tushunchalarini izohlang.
6. Gaz almashinuvi qayerda va qanday amalga oshadi?
7. Nafas olish tizimining qon bilan ta'minlanishining umumiy prinsiplari qanday?
8. Nafas olish organlarining innervatsiyasi qanday nervlar orqali ta'minlanadi?

9. Nafas olish tizimining klinik anatomiyadagi ahamiyati nimada?

Tashqi burun (Nasus externus) va burun bo'shlig'i (Cavitas nasi)

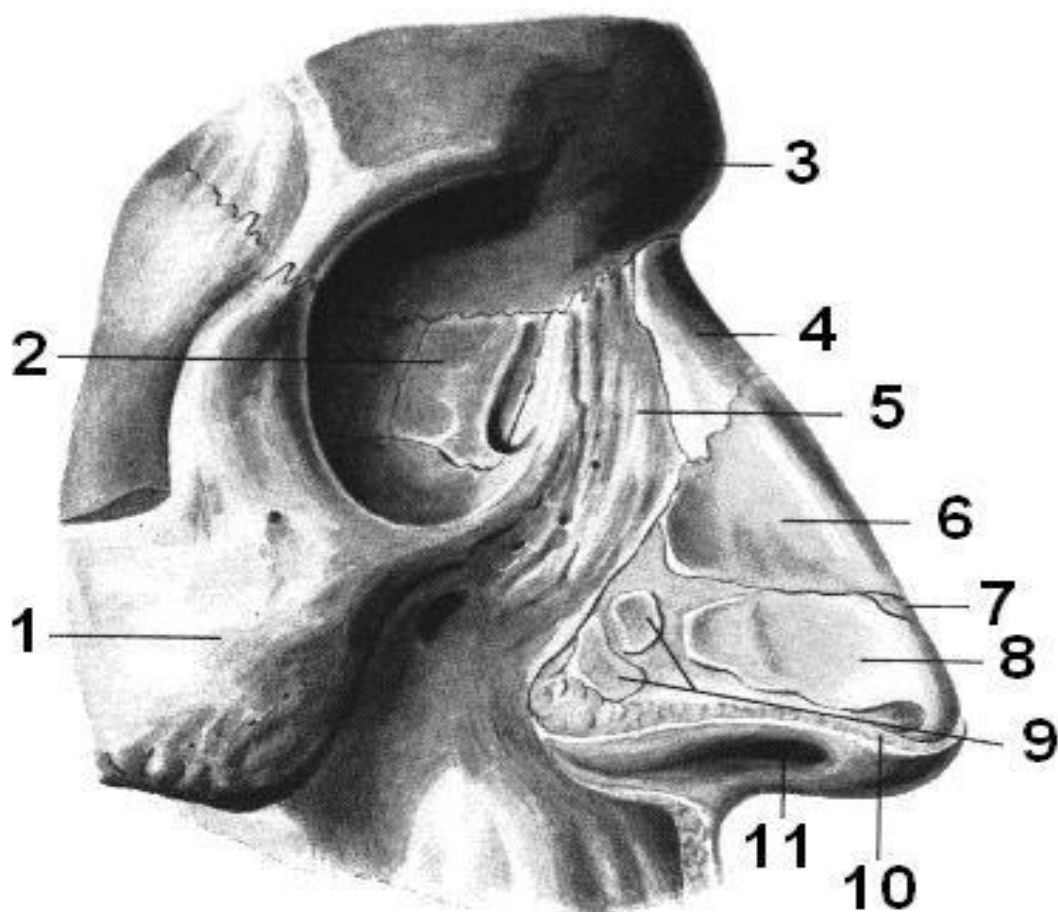
1. Funksiyasi. Havo o'tkazuvchi yo'llarning boshlang'ich bo'limi tashqi burun — **nasus externus** va ichki burun, ya'ni burun bo'shlig'i — **cavitas nasi** bilan ifodalanadi. Ushbu tuzilmalar orqali tashqi muhitdan kirayotgan havo dastlabki ishlovdan o'tkaziladi.

Burun bo'shlig'ida havo: chang va mexanik zarrachalardan tozalanadi; shilliq qavat orqali namlanadi; boy qon tomir tarmog'i yordamida isitiladi.

Natijada o'pkalarga yetib boradigan havo fiziologik jihatdan moslashtirilgan holatga keltiriladi.

2. Rivojlanish manbai (embrional kelib chiqishi). Tashqi burun va burun bo'shlig'ining suyak asosining rivojlanishi bosh suyaklari, og'iz bo'shlig'i hamda hid bilish analizatorining rivojlanishi bilan chambarchas bog'liq.

Ushbu tuzilmalarning embrional asosini birlamchi ichakning boshlang'ich qismiga tutashgan **mezenxima** tashkil etadi. Burun bo'shlig'ining shilliq qavatini qoplab turuvchi epiteliy esa **endodermadan** rivojlanadi. Shu tarzda, burun tuzilmalarining rivojlanishida mezenximal va endodermal komponentlarning o'zaro muvofiqlashgan ishtiroki muhim ahamiyatga ega.



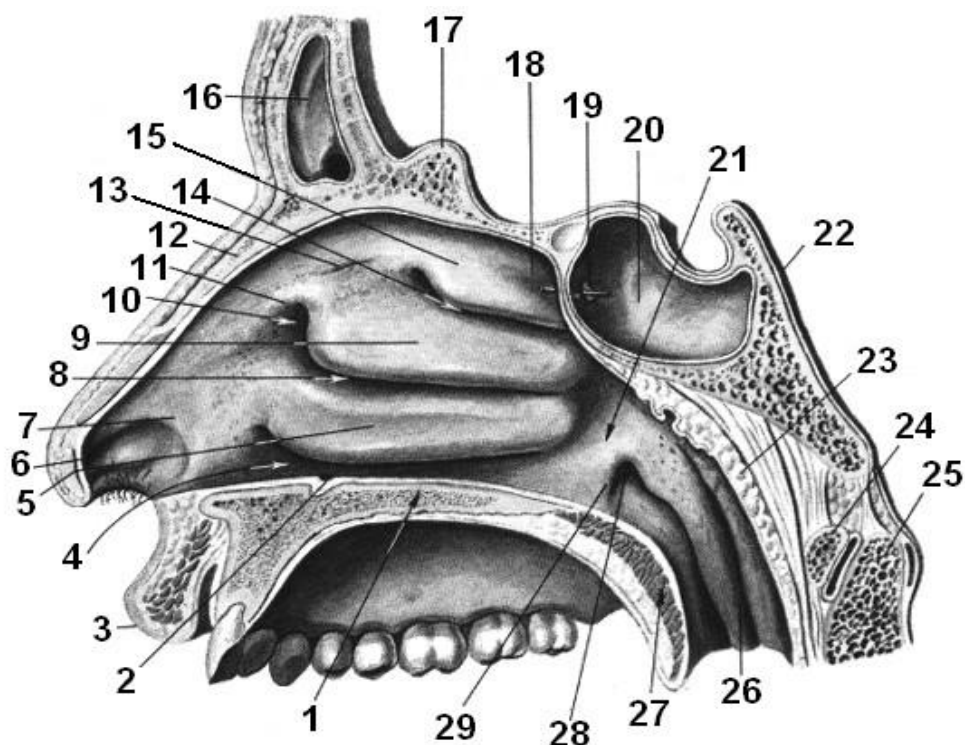
1. rasm. Burun tog‘aylari, yon tomondan ko‘rinishi:

1 – yonoq suyagi, *os zygomaticum*; 2 – ko‘z yosh suyagi, *os lacrimale*; 3 – peshona suyagi, *os frontale*; 4 – burun suyagi, *os nasale*; 5 – yuqori jag‘ning peshona o‘simtasi, *processus frontalis maxillae*; 6 – burunning yon tog‘aylari, *cartilago nasi lateralis*; 7 – burunning qo‘shimcha tog‘aylari, *cartilago nasi accessoria*; 8 – burun qanotining katta tog‘ayi, *cartilago alaris major* (yon oyoqchasi — *crus lateralis*); 9 – burun qanotining kichik tog‘aylari, *cartilagines alaris minores*; 10 – umumiy teri qoplami, *integumentum commune*; 11 – burun teshigi, *naris*.

3. Burun bo‘shlig‘ining topografiyasi. Tashqi burun yuz skeletining tarkibiy qismi bo‘lib, shaklan noto‘g‘ri uch qirrali piramidaga o‘xshash holda oldinga chiqib turadi. U yuzning markaziy qismida joylashgan bo‘lib, nafas olish tizimining boshlang‘ich tashqi bo‘limini tashkil etadi.

Burun bo'shlig'i anatomik jihatdan muhim tuzilmalar orasida joylashgan: yuqoridan — oldingi kalla chuqurchasi bilan; pastdan — og'iz bo'shlig'i bilan; yon tomondan — ko'z kosalari (orbitalar) bilan chegaralanadi.

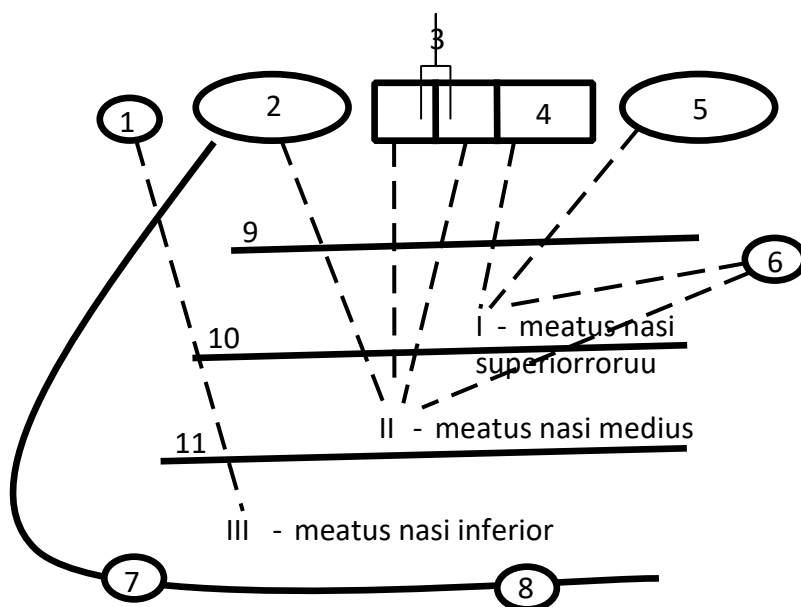
Bunday topografik joylashuv burun bo'shlig'ining nafas olish, hid bilish va rezonatorlik funksiyalarini bajarishda, shuningdek, qo'shni anatomik tuzilmalar bilan funksional va klinik aloqalarini ta'minlashda muhim ahamiyatga ega.



2 -rasm. Burun yo'llari:

1 – qattiq tanglay, *palatum durum*; 2 – kesuvchi kanal, *canalis incisivus*; 3 – yuqori lab, *labium superius*; 4 – pastki burun yo'li, *meatus nasi inferior*; 5 – pastki burun chig'anog'i, *concha nasalis inferior*; 6 – burun dahlizi, *vestibulum nasi*; 7 – burun ostonasi, *limen nasi*; 8 – o'rta burun yo'li, *meatus nasi medius*; 9 – o'rta burun chig'anog'i, *concha nasalis media*; 10 – o'rta burun yo'li dahlizi, *atrium meatus medii*; 11 – burun valigi, *agger nasi*; 12 – burun suyagi, *os nasale*; 13 – burunning hid bilish egati, *sulcus olfactorius nasi*; 14 – yuqori burun yo'li, *meatus nasi superior*; 15 – yuqori burun chig'anog'i, *concha nasalis superior*; 16 – peshona bo'shlig'i (sinusi), *sinus frontalis*; 17 – xo'roz tarog'i, *crista galli*; 18 – sfenoid-ellimon chuqurcha, *recessus sphenoidal*; 19 – sfenoid bo'shlig'i teshigi, *apertura sinus sphenoidal*; 20 – sfenoid bo'shlig'i, *sinus sphenoidal*; 21 – burun-

halqum yo‘li, *meatus nasopharyngeus*; 22 – klivus (qiya yuzasi), *clivus*; 23 – halqum bodomsimon bezi, *tonsilla pharyngealis*; 24 – atlasning oldingi yoyi, *arcus anterior atlantis*; 25 – o‘q umurtqa, *axis*; 26 – quvur-halqum burmasi, *plica salpingopharyngea*; 27 – yumshoq tanglay, *palatum molle*; 28 – eshituv nayining halqum teshigi, *ostium pharyngeum tubae auditivae*; 29 – quvur-tanglay burmasi, *plica salpingopalatina*.



3-rasm. Burun yo‘llarining burun atrofi bo‘shliqlari (paranasal sinuslar) bilan tutashuvi sxemasi:

1 – burun–ko‘z yosh kanali, *canalis nasolacrimalis*; 2 – peshona bo‘shlig‘i (sinusi), *sinus frontalis*; 3 – oldingi va o‘rta elaksimon hujayralar, *cellulae ethmoidales anteriores et mediae*; 4 – orqa elaksimon hujayralar, *cellulae ethmoidales posteriores*; 5 – sfenoid bo‘shlig‘i (sinusi), *sinus sphenoidalis*; 6 – sfenoid–tanglay teshigi, *foramen sphenopalatinum*; 7 – kesuvchi kanal, *canalis incisivus*; 8 – katta tanglay kanali, *canalis palatinus major*; 9 – yuqori burun chig‘anog‘i, *concha nasalis superior*; 10 – o‘rta burun chig‘anog‘i, *concha nasalis media*; 11 – pastki burun chig‘anog‘i, *concha nasalis inferior*.

4. Anatomik tuzilishi. Tashqi burun (Nasus externus)

Tashqi burun yuz skeletining oldingi qismida joylashgan bo‘lib, bir qator anatomik qismlardan iborat:

- **Burun ildizi (radix nasi)** — yuzning yuqori qismida joylashgan bo‘lib, peshona bilan burun orasida joylashgan peshona oralig‘i (glabella) orqali chegaralanadi.
- **Burun orqasi (dorsum nasi)** — burunning yon yuzalarining o‘rta chiziqda qo‘shilishi natijasida hosil bo‘ladi.
- **Burun uchi (apex nasi)** — burun orqasining pastki qismi hisoblanadi.
- **Burun qanotlari (alae nasi)** — yon yuzalarning pastki qismlari bo‘lib, burun teshiklarini — **nozdrilarni (nares)** chegaralaydi.

Burun bo‘shlig‘i (**Cavitas nasi**). Burun bo‘shlig‘i burun to‘sig‘i (**septum nasi**) yordamida o‘zaro mutlaq simmetrik bo‘lmagan ikkita yarmga bo‘linadi. Old tomondan burun bo‘shlig‘i tashqi muhit bilan **nozdrilar (nares)** orqali tutashadi. Orqa tomondan esa **xoanalar (choanae)** orqali burun-halqum bilan tutashadi.

Har bir burun bo‘shlig‘i yarmida to‘rtta devor farqlanadi: yuqori devor; pastki devor; lateral (yon) devor; medial (o‘rta) devor.

5. Gistologik va morfologik tuzilishi. Suyak va tog‘ay skeleti. Burun bo‘shlig‘i devorlarining asosini suyak-tog‘ay skeleti tashkil etadi. Burun bo‘shlig‘i devorlarida ishtirok etuvchi suyaklar:

Yuqori devor: peshona suyagining burun qismi; g‘alvirsimon suyakning g‘alvirsimon plastinkasi; ponasimon suyagining oldingi va pastki yuzalari.

Pastki devor: yuqori jag‘ suyagining tanglay o‘simtasi; tanglay suyagining gorizontall plastinkasi (bular birgalikda qattiq tanglayni hosil qiladi).

Lateral devor: burun suyagi; yuqori jag‘ suyagining peshona o‘simtasi va burun yuzasi; ko‘z yoshi suyagi; g‘alvirsimon suyak labirinti; pastki burun chig‘anog‘i; tanglay suyagining perpendikulyar plastinkasi; ponasimon suyagining qanotsimon o‘simtasining medial plastinkasi.

Medial devor (burun to‘sig‘i): g‘alvirsimon suyagining perpendikulyar plastinkasi; so‘shnik; ponasimon suyagining tumshuq va qirrasi; yuqori jag‘ va tanglay suyaklarining burun qirrasi; peshona suyagining burun qismi o‘si.

Burun tog‘aylari. Suyak skeleti quyidagi tog‘aylar bilan to‘ldiriladi:

Yon burun tog‘ayi (cartilago nasi lateralis) — juft, tashqi burunning yon devorini shakllantirishda ishtirok etadi;

Burun qanotining katta tog‘ayi (cartilago alaris major) — juft, burun bo‘shlig‘iga kirish qismini va nozdrilarni chegaralaydi;

Burun qanotining kichik tog‘aylari (cartilagine nasii minores) — har bir tomonda 2–3 tadan bo‘lib, katta qanot tog‘ayidan orqaroqda joylashadi;

Burun to‘sig‘i tog‘ayi (cartilago septi nasi) — juft bo‘lmagan, burun to‘sig‘ining oldingi qismini hosil qiladi.

Ba‘zan yon va katta qanot tog‘aylari orasida turli o‘lchamdagi qo‘shimcha burun tog‘aylari (**cartilagine nasales accessorii**) uchrashi mumkin.

Teri va shilliq qavat. Tashqi burunning suyak-tog‘ay skeleti tashqi tomondan yupqa teri bilan qoplangan bo‘lib, u burunning mimik mushaklari bilan chambarchas bog‘langan. Teri ichkariga davom etib, burun bo‘shlig‘ining oldingi qismi — burun dahlizi (**vestibulum nasi**) devorlarini qoplaydi. Bu sohada: yog‘ va ter bezlari; qattiq tuklar — **vibrissalar** joylashgan.

Burun bo‘shlig‘ining ichki yuzasi shilliq qavat bilan qoplangan bo‘lib: oldingi qismda teri bilan tutashadi; orqa tomonda halqum shilliq qavatiga o‘tadi.

Shilliq qavatning funksional moslanishlari. Burun shilliq qavati nafas olayotgan havoni qayta ishlash uchun maxsus moslashuvlarga ega:

Kiprikli epiteliy — chang zarralarini tutib qoladi va kipriklarning tebranishi orqali tashqariga chiqaradi.

Burun bezlari (glandulae nasi) — shilimshiq ishlab chiqarib, havoni namlaydi va changni o‘rab chiqarishga yordam beradi.

Venoz tomir pleksuslari — ayniqsa pastki burun chig‘anog‘i va o‘rta chig‘anoqning pastki chetida yaxshi rivojlangan bo‘lib, g‘ovak tanachalarga o‘xshaydi. Ular havoni isitishda muhim rol o‘ynaydi va shikastlanganda burundan qon ketishiga sabab bo‘lishi mumkin.

Burun yo‘llari (Meatus nasi). Burun bo‘shlig‘ida to‘rtta burun yo‘li farqlanadi:

Umumiy burun yo‘li (meatus nasi communis) — burun to‘sig‘i bilan burun chig‘anoqlari orasida;

Pastki burun yo‘li (meatus nasi inferior) — pastki burun chig‘anog‘i bilan burun bo‘shlig‘i tubi orasida (bu yo‘lga ko‘z-yosh kanali ochiladi);

Oʻrta burun yoʻli (meatus nasi medius) — pastki va oʻrta burun chigʻanoqlari orasida;

Yuqori burun yoʻli (meatus nasi superior) — oʻrta va yuqori burun chigʻanoqlari orasida.

Burun atrofidagi qoʻshimcha boʻshliqlar (**Sinus paranasales**). Burun yoʻllari kalla suyagidagi havo bilan toʻlgan boʻshliqlar — qoʻshimcha burun boʻshliqlari bilan tutashadi. Ularning vazifalari: yuz skeletini yengillashtirish; haroratni barqaror saqlash; rezonatorlik; himoya funksiyasi.

Qoʻshimcha boʻshliqlarga quyidagilar kiradi:

Yuqori jagʻ (gaymor) boʻshligʻi — sinus maxillaris (oʻrta burun yoʻliga ochiladi);

Peshona boʻshligʻi — sinus frontalis (oʻrta burun yoʻliga ochiladi);

Gʻalvirsimon hujayralar — cellulae ethmoidales (yuqori va oʻrta burun yoʻllariga ochiladi);

Ponasimon boʻshliq — sinus sphenoidalis (yuqori burun yoʻliga ochiladi).

Burun boʻshligʻining funksional zonalari. Shartli ravishda burun boʻshligʻi ikki qismga boʻlinadi:

Nafas olish sohasi (regio respiratoria) — oʻrta va pastki burun yoʻllari darajasida;

Hid bilish sohasi (regio olfactoria) — yuqori burun yoʻli va burun toʻsigʻining tegishli qismida joylashgan.

Hid bilish sohasida hid bilish analizatorining boshlangʻich boʻgʻini boʻlgan neyrosekretor hid bilish hujayralari joylashgan.

6. Yoshga oid anatomik xususiyatlar. Yangi tugʻilgan chaqaloqda burun boʻshligʻi past va tor boʻladi. Burun chigʻanoqlari nisbatan qalin boʻlib, ularning rivojlanishi toʻliq yakunlanmagan boʻladi.

Yuqori burun yoʻli tugʻilganda mavjud emas. **Oʻrta va pastki burun yoʻllari** sust rivojlangan. **Pastki burun chigʻanogʻi** burun boʻshligʻining tubiga tegib turadi. Burun chigʻanoqlari burun toʻsigʻigacha yetib bormaydi, shu sababli umumiy burun

yo‘li erkin bo‘lib, nafas olish asosan shu yo‘l orqali amalga oshadi. **Xoanalar** past joylashgan bo‘ladi.

Rivojlanish dinamikasi: **6 oyligida** burun bo‘shlig‘ining balandligi ortadi va o‘rta burun yo‘li shakllanadi; **2 yoshga kelib** — pastki burun yo‘li; **2 yoshdan so‘ng** — yuqori burun yo‘li rivojlanadi; **10 yoshda** burun bo‘shlig‘i hajmi taxminan 1,5 baravar, **20 yoshga kelib** esa 2 baravar kattalashadi; shu bilan birga uning kengligi ham ortadi.

Qo‘shimcha burun bo‘shliqlari (sinuslar) orasida yangi tug‘ilganda faqat yuqori jag‘ (**gaymor**) bo‘shlig‘i bo‘ladi va u ham sust rivojlangan. Qolgan sinuslar tug‘ilgandan keyin bosqichma-bosqich shakllanadi.

7. Rivojlanish anomaliyalari. Burun va yuz sohasining embrional rivojlanishidagi buzilishlar turli tug‘ma nuqsonlarga olib kelishi mumkin:

Qiya yuz yorig‘i (coloboma) — lateral burun o‘simtalari bilan yuqori jag‘ o‘simtalarining qo‘shilmasligi natijasida yuzaga keladi.

Akrodizostoz — irsiy kasallik bo‘lib, qo‘l-oyoqlarning qisqarishi va deformatsiyasi, yuz suyaklarining o‘zgarishlari (cho‘kkan burun ildizi, qisqa burun, oldinga qayrilgan nozdrilar) hamda aqliy rivojlanishning sustligi bilan kechadi.

Ariniya — burunning tug‘ma yo‘qligi (aplaziyasi).

Kraniofasial dizostoz — kalla chokklarining erta yopilishi, keng kalla, baland peshona, ko‘zlar orasining kengligi (gipertelorizm), ekzoftalm, ilmoqsimon burun, pastki jag‘ning yetarli rivojlanmasligi bilan tavsiflanadi.

Angidrotik ektodermal displaziya — ter bezlarining tug‘ma yo‘qligi tufayli yuqori haroratga toqat qilmaslik, yupqa ajinli teri, cho‘kkan burun, tishlarning rivojlanish nuqsonlari yoki yo‘qligi, siyrak va mo‘rt sochlar bilan namoyon bo‘ladi.

Kamptommetrik displaziya — nomutanosib mittilik, boldir suyaklarining egriligi, kuraklar gipoplaziyasi, tor ko‘krak qafasi va yuz anomaliyalari bilan kechadi.

Yuz–barmoq–jinsiy displaziya — gipertelorizm, oldinga qayrilgan nozdrilar, keng yuqori lab, bog‘lamlarning bo‘shligi (oyoq chiqishi, yassi oyoqlik), barmoqlarning ortiqcha cho‘zilishi bilan xarakterlanadi.

Yuz yorig'i — peshona, burun va jag' o'simtalarining qo'shilmasligi natijasida yuz to'qimalarida yoriqlar paydo bo'lishi.

Tanglay yorig'i (palatoshizis) — og'iz va burun bo'shliqlari o'rtasida aloqa saqlanib qolishi (“bo'ri og'zi”).

Burun yorig'i (bifid burun) — burun orqasining o'rta chizig'i bo'ylab yoriq bo'lishi.

Rinocefaliya (salpingorinia) — burun ildizi sohasida teridan iborat “burun xartumi” hosil bo'lishi.

Sebotsefaliya — ikki ajralgan ko'z kosasi va rudimentar burun bilan kechuvchi rivojlanish nuqsoni.

8. Diagnostika usullari. Burun bo'shlig'ini tekshirishda quyidagi instrumental usullar qo'llaniladi: **Rentgenografiya** — burun–iyak (naso-mental) va burun–peshona (naso-frontal) proyeksiyalarida o'tkaziladi; tasvirlarda burun chig'anoqlari, burun to'sig'i va qo'shimcha burun bo'shliqlari aniqlanadi. **Kompyuter tomografiya (KT)** — burun bo'shlig'i va sinuslarning tuzilishini yuqori aniqlikda baholash imkonini beradi.

Metodik ko'rsatmalar

1. Tashqi burunning suyak va tog'ay qismlarini aniqlash.
2. Burun bo'shlig'ining bo'limlari: dahliz (vestibulum nasi) va haqiqiy burun bo'shlig'ini farqlash.
3. Burun to'sig'i, burun chig'anoqlari va burun yo'llarining tuzilishini o'rganish.
4. Burun bo'shlig'i shilliq qavatining vazifalari (isitish, namlash, filtrlash)ni tushunish.
5. Hid bilish zonasining joylashuvi va ahamiyatini bilish.

Nazorat savollari

1. Tashqi burunning skeleti qanday qismlardan tashkil topgan?
2. Tashqi burunning suyak qismini hosil qiluvchi suyaklarni sanang.
3. Tashqi burunning tog'aylarini ayting.
4. Tashqi burun terisi va teri osti qavatining xususiyatlari qanday?

5. Tashqi burunning qon bilan ta'minlanishi qanday?
6. Tashqi burunning innervatsiyasi qaysi nervlar orqali amalga oshadi?
7. Tashqi burunning klinik ahamiyati nimada?
8. Burun bo'shlig'i qanday bo'limlardan iborat?
9. Burun dahlizi va haqiqiy burun bo'shlig'ining farqlari nimada?
10. Burun to'sig'ining tuzilishini tushuntiring.
11. Burun chig'anoqlari qaysi suyaklardan tashkil topgan?
12. Yuqori, o'rta va pastki burun yo'llarida qaysi tuzilmalar ochiladi?
13. Burun bo'shlig'i shilliq qavatining funksiyalarini sanab bering.
14. Hid bilish zonasi qayerda joylashgan?
15. Burun bo'shlig'ining qon bilan ta'minlanish xususiyatlari qanday?
16. Burun bo'shlig'ining limfa oqimi qayerga yo'naltiriladi?
17. Burun bo'shlig'ining klinik ahamiyati nimada?

HIQILDOQ (LARYNX)

1. Funksiyasi. Hiqildoq (**larynx**) — nafas yo'lining muhim bo'g'ini bo'lib, u nafaqat havo o'tkazish, balki ovoz hosil qilish funksiyasini ham bajaradi. Nafas chiqarish jarayonida gortan orqali o'tayotgan havo tarang holatda joylashgan ovoz boylamlarini tebranishga keltiradi. Ushbu tebranishlar natijasida tovush paydo bo'ladi. Tovushning balandligi va tembri gortan bo'shlig'ining hajmi va shakliga bog'liq bo'lib, bu holat og'iz bo'shlig'i, til, halqum va gortan mushaklarining qisqarishi orqali o'zgaradi. Mazkur jarayonlar markaziy va periferik nerv tizimi tomonidan boshqariladi.

2. Rivojlanishi (Embriogenez). Xiqildoq embrional rivojlanish jarayonida homilaning 3-haftasi oxirida shakllana boshlaydi. U oldingi ichakning ventral devoridan paydo bo'lgan bo'rtma (o'sma) sifatida rivojlanadi va qalqonsimon bez kurtagidan orqa tomonda joylashadi. Keyinchalik bu tuzilma murakkablashib, gortanning tog'aylari, mushaklari va bo'shliqlari shakllanadi.

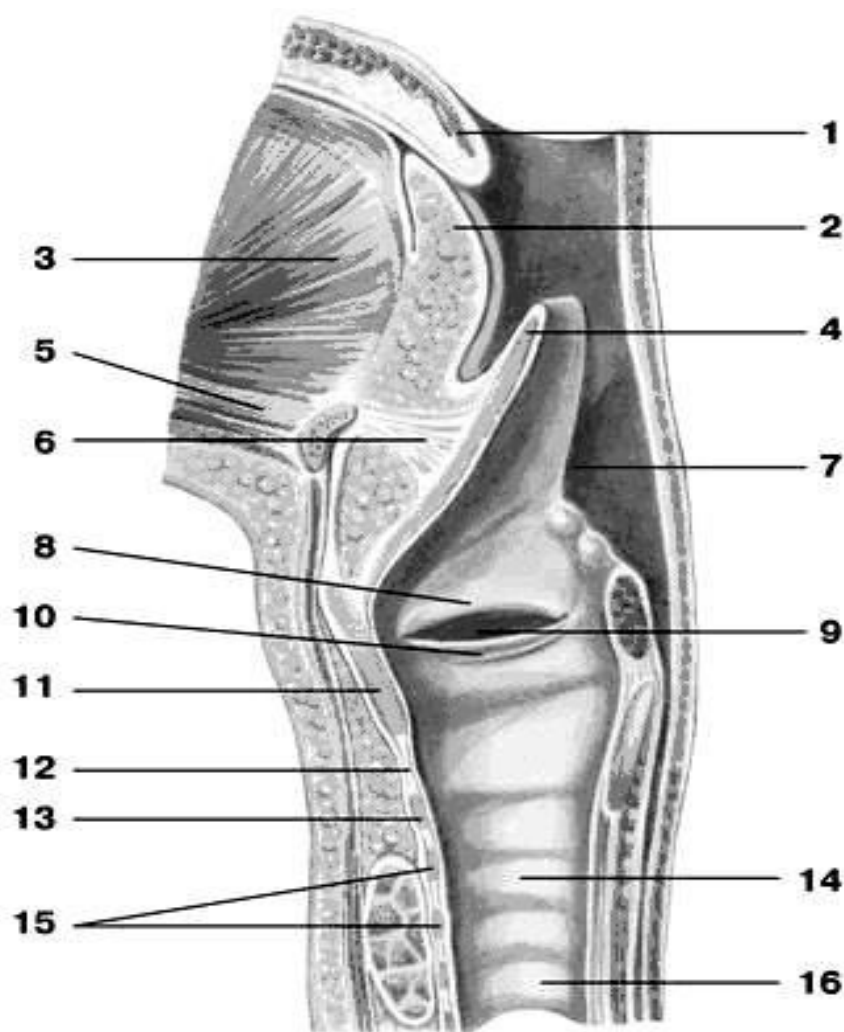
3. Topografiyasi. Xiqildoq bo'yinning oldingi sohasida — **regio cervicalis anterior**da joylashgan bo'lib, odatda IV–VI bo'yin umurtqalari darajasiga to'g'ri

keladi. Xiqildoqusti (**epiglottis**) yuqoriga qarab III bo'yin umurtqasigacha yetib borishi mumkin.

Xiqildoqning orqa tomonida xiqildoq (**pharynx**) joylashgan bo'lib, ular o'zaro halqum kirish teshigi — **aditus laryngis** orqali tutashadi. Yon tomonlarida bo'yinning yirik qon tomirlari o'tadi. Oldingi yuzasi esa til osti suyagidan pastda joylashgan mushaklar, bo'yin fastsiyasi hamda qalqonsimon bezning yon bo'laklarining yuqori qismlari bilan qoplangan. Pastki qismida gortan bevosita kekirdak (**trachea**)ga o'tadi.

4. Anatomik tuzilishi. Xiqildoq bo'shlig'i (**cavitas laryngis**) anatomik va funksional jihatdan shartli ravishda uch qismga ajratiladi. Ushbu bo'linishlar haqlum ichki tuzilmalarining joylashuvi va ovoz hosil bo'lish jarayonidagi rolini aniqroq tushunishga xizmat qiladi:

- Yuqori bo'lim — xiqildoq dahlizi (**vestibulum laryngis**). Bu qism xiqildoq kirish teshigidan ovoz burmalarigacha bo'lgan sohani qamrab oladi. Nafas yo'li sifatida havo oqimini yo'naltirishda va himoya mexanizmlarida muhim ahamiyatga ega.
- O'rta bo'lim — xiqildoq qorinchasi (**ventriculus laryngis**). Ovoz burmalari (yuqori va pastki) orasida joylashgan tor bo'shliq bo'lib, ovoz apparatining erkin tebranishi va rezonans xususiyatlarini ta'minlaydi.
- Pastki bo'lim — ovoz osti bo'shlig'i (**cavitas infraglottica**). Ovoz boylamlaridan pastda joylashgan bo'lib, pastga qarab kengayadi va bevosita kekirdakga o'tadi. Ushbu bo'lim nafas yo'lining uzluksizligini ta'minlaydi.



4-rasm. Hiqildoq bo'shlig'i:

1 – kichik tilcha, uvula; 2 – til ildizi, radix linguae; 3 – iyak–til mushagi, m. genioglossus; 4 – hiqildoq usti tog'ayi (epiglottis), cartilago epiglottica; 5 – iyak–tilosti mushagi, m. geniohyoideus; 6 – tilosti–hiqildoq usti boylami, lig. hyoepiglotticum; 7 – cho'michsimon–hiqildoq usti boylami, lig. aryepiglotticum; 8 – vestibulyar burma (soxta ovoz boylami), plica vestibularis; 9 – hiqildoq qorinchasi, ventriculus laryngis; 10 – ovoz burmasi, plica vocalis; 11 – qalqonsimon tog'ay, cartilago thyroidea; 12 – halqasimon–qalqonsimon boylam, lig. cricothyroideum; 13 – halqasimon tog'ay, cartilago cricoidea; 14 – kekirdak, trachea; 15 – kekirdak tog'ay halqalari, cartilagines tracheales; 16 – qizilo'ngach, esophagus.

5. Gistologik va anatomik tuzilishi. Xiqildoq devorining gistologik asoslari. Xiqildoq devorining asosini tog'aylar va ularning o'zaro birikmalari tashkil etadi. Tashqi tomondan gortan ko'ndalang-targ'il (skelet) mushaklar bilan o'ralgan bo'lib,

ular tashqi adventitsial qavat bilan qoplangan. Ichki tomondan esa gortan bo'shlig'i shilliq qavat bilan qoplangan bo'lib, uning asosiy qismi kiprikli silindrsimon epiteliydan iborat va seroz-shilliq bezlarga boy.

Ovoz burmalari (**plica vocales**) sohasida epiteliy tuzilishi o'zgaradi: bu yerda ko'p qavatli yassi epiteliy joylashadi va bezlar mutlaqo bo'lmaydi, bu esa mexanik ta'sirlarga moslashuvni ta'minlaydi.

Shilliq osti qatlam va fibroz-elastik membrana. Shilliq osti qatlamida ko'p miqdorda fibroz va elastik tolalar joylashib, ular birgalikda xiqildoqning fibroz-elastik membranasi — **membrana fibroelastica laryngisni** hosil qiladi. Ushbu membrana ikki asosiy qismdan iborat:

1. To'rtburchak membrana — **membrana quadrangularis**. Xiqildoqning yuqori bo'limida shilliq qavat ostida joylashadi va xiqildoq dahlizi devorini hosil qilishda ishtirok etadi. Yuqorida u cherpaloxiqildoqusti burmalarigacha yetadi. Pastda esa uning erkin chetlari o'ng va chap dahliz boylamlari — **ligg. vestibularesni** hosil qiladi. Ushbu boylamlar nomdosh burmalar ichida joylashgan.
2. Elastik konus — **conus elasticus**. Xiqildoqning pastki bo'limida shilliq qavat ostida joylashadi. Uning tolalari halqasimon tog'ay yoyining yuqori chetidan boshlanib, halqa-qalqonsimon boylam shaklida yuqoriga va biroz medial yo'nalishda davom etadi. Old tomondan qalqonsimon tog'ayning ichki yuzasiga. Orqa tomondan esa cherpalosimon tog'aylarning ovoz o'simtalariga birikadi.

Elastik konusning yuqori erkin cheti qalinlashgan va tarang bo'lib, har ikki tomonda ovoz boylamlari — **ligg. vocaliani** hosil qiladi.

Xiqildoq tog'aylari — **cartilagine larynges**. 1. Qalqonsimon tog'ay — **cartilago thyroidea**. Xiqildoqning eng yirik tog'ayi bo'lib, gialin tog'ay to'qimasidan tuzilgan. Ikki plastinkadan iborat bo'lib, ular old tomonda burchak ostida birlashadi. 2. Halqasimon tog'ay — **cartilago cricoidea**. Gialin tog'aydan tashkil topgan va halqa shakliga ega. Orqa qismida keng plastinka, old va yon tomonlarida esa yoy shaklida bo'ladi. 3. Cherpalosimon tog'aylar — **cartilagine arytenoideae**. Ovoz burmalari va gortan mushaklari bilan bevosita bog'liq.

Piramida shaklida bo'lib: Asoslari halqasimon tog'ay plastinkasining yuqori chetida. Cho'qqilari yuqoriga yo'nalgan

Asosida ikki muhim o'simta mavjud: Ovoz o'simtasi — **processus vocalis** (elastik tog'aydan), ovoz boylami birikadi. Mushak o'simtasi — **processus muscularis** (gialin tog'aydan), mushaklar birikadi. 4. Xiqildoqusti tog'ayi — **epiglottis (cartilago epiglottica)**. Barg shaklidagi elastik tog'ay plastinkasi bo'lib, gortan kirish teshigi oldida va til ildizining orqasida joylashadi. Pastga tomon torayib, xiqildoqusti sopchasi — **petiolus epiglottidis**ni hosil qiladi. Yuqori keng uchi yuqoriga qaragan. Xiqildoqga qaragan yuzasi to'liq shilliq qavat bilan qoplangan, pastki qavariq qismi esa xiqildoqusti bo'rtig'i — **tuberculum epiglotticum** deb ataladi.

1. **Mayda juft elastik tog'aylar:** Rog'simon — **cartilago corniculata** (cherpalosimon tog'ay cho'qqisida). Ponaga o'xshash — **cartilago cuneiformis** (cherpalo- xiqildoqusti boylami ichida). Donasimon — **cartilago triticea** (yon qalqon–tilosti boylamida)

Xiqildoq birikmalari. Bo'g'imlar: halqa–qalqonsimon bo'g'im — **art. Cricothyroidea**. Juft, yassi, kombinatsiyalashgan bo'g'im bo'lib, ko'ndalang aylanish o'qiga ega. Qalqonsimon tog'ay oldinga-orqaga harakatlanib, ovoz boylamlarining tarangligi yoki bo'shshishini ta'minlaydi. Halqa–cherpalosimon bo'g'im — **art. Cricoarytenoidea**. Juft, silindrsimon bo'g'im bo'lib, vertikal o'q atrofida aylanish va sirpanish harakatlari mumkin. Bu harakatlar ovoz burmalarining ochilib-yopilishida muhim ro'l o'ynaydi.

Boylamlar: O'z boylamlari: ovoz va dahliz boylamlari. Skelet boylamlari (fiksatsion): Qalqon–tilosti membranasi — **membrana thyrohyoidea**. Tilosti–nadgortan boylami — **lig. hyoepiglotticum**. Qalqon– xiqildoqusti boylami — **lig. thyroepiglotticum**. Halqa–qalqonsimon boylam — **lig. cricothyroideum** (elastik konus tarkibida). Halqa–kekirdak boylami — **lig. cricotracheale**.

Bo'g'im boylamlari va xiqildoq mushaklari. Bo'g'im boylamlari

Bo'g'im boylamlari xiqildoq tog'aylari orasidagi bo'g'imlarni mustahkamlaydi va odatda **mos bo'g'imlar nomi bilan ataladi**. Ular bo'g'im kapsulasini kuchaytirib, harakatlarning barqaror va nazoratli bo'lishini ta'minlaydi.

Xiqildoq mushaklari. Xiqildoq mushaklari tog'aylarni harakatga keltirib, xiqildoq bo'shlig'i, ovoz yorig'i (**rima glottidis**) kengligini hamda ovoz boylamlari tarangligini o'zgartiradi. Funktsional jihatdan gortan mushaklari quyidagi guruhlariga bo'linadi: Ovoz yorig'ini toraytiruvchi mushaklar (**konstriktorlar**). Ovoz yorig'ini kengaytiruvchi mushaklar (**dilatatorlar**). Ovoz boylamlari tarangligini o'zgartiruvchi mushaklar (**tenzorlar**) Quyida ovoz yorig'ini toraytiruvchi (konstriktor) mushaklar bayon etiladi.

Ovoz yorig'ini toraytiruvchi mushaklar (**konstriktorlar**).

1. Yon halqa–cherpalosimon mushak — **m. cricoarytenoideus lateralis**

Boshlanishi (H.): halqasimon tog'ay yoyidan

Birikuvi (Pr.): cherpalosimon tog'ayning mushak o'simtasi — **processus muscularisga**

Funksiyasi (F.): mushak o'simtasini oldinga va pastga tortadi, natijada ovoz o'simtasi (**processus vocalis**) medial tomonga buriladi. Shu sababli ovoz burmalari bir-biriga yaqinlashib, ovoz yorig'i torayadi, ovoz boylamlari esa biroz taranglashadi.

2. Qalqon–cherpalosimon mushak — **m. thyroarytenoideus**

To'rtburchak shaklga ega bo'lgan mushak.

Boshlanishi (H.): qalqonsimon tog'ay plastinkalarining ichki yuzasidan

Birikuvi (Pr.): cherpalosimon tog'ayning mushak o'simtasiga

Funksiyasi (F.): ikki tomondagi mushaklar bir vaqtda qisqarganda ovoz burmalaridan yuqorida joylashgan xiqildoq bo'shlig'i qismi (**regio supraglottica**) torayadi. Shu bilan birga ovoz o'simtasi old (**ventral**) tomonga tortiladi, natijada ovoz boylamlari biroz bo'shashadi.

3. Ko'ndalang cherpalosimon mushak — **m. arytenoideus transversus**

Xususiyati: toq mushak

Joylashuvi: cherpalosimon tog‘aylarning orqa (dorsal) botiq yuzalarida, bir tog‘aydan ikkinchisiga ko‘prik shaklida o‘tadi

Funksiyasi (F.): qisqarganda cherpalosimon tog‘aylarni o‘zaro yaqinlashtiradi va shu orqali ovoz yorig‘ining orqa qismini toraytiradi.

4. Qiya cherpalosimon mushaklar — **mm. arytenoidei obliqui**

Tuzilishi: **m. arytenoideus** transversusdan orqaroqda joylashgan, o‘zaro kesishuvchi juft mushak tutamlari

Davomi: ayrim tolalari **cherpalo–nadgortan mushagi** — **m. aryepiglotticus**ga o‘tadi

Funksiyasi (F.): ovoz yorig‘ini toraytiradi, shuningdek gortan kirish qismining yopilishida ishtirok etadi

Xiqildoq mushaklari: kengaytiruvchilar va taranglikni o‘zgartiruvchilar

Ovoz yorig‘ini kengaytiruvchi mushaklar (dilatatorlar)

1. Orqa halqa–cherpalosimon mushak — **m. cricoarytenoideus posterior**

Boshlanishi (H.): halqasimon tog‘ay plastinkasining orqa (**dorsal**) yuzasida

Birikuvi (Pr.): cherpalosimon tog‘ayning **mushak o‘simtasi** — **processus muscularis**ga

Funksiyasi (F.): qisqarganda mushak o‘simtasini orqaga va pastga tortadi. Natijada ovoz o‘simtasi (**processus vocalis**) lateral tomonga buriladi va ovoz yorig‘i kengayadi. Bu mushak ovoz yorig‘ini ochuvchi yagona asosiy dilatator hisoblanadi.

2. Qalqon–xiqildoqusti mushagi — **m. thyroepiglotticus**

Joylashuvi: “qalqon–nadgortan boylami (**lig. thyroepiglotticum**)” ning yon tomonida

Boshlanishi (H.): qalqonsimon tog‘ay plastinkasining ichki yuzasidan

Birikuvi (Pr.): nadgortan chetiga; tolalarning bir qismi “cherpalo–xiqildoqusti burmasi (**plica aryepiglottica**)”ga o‘tadi

Funksiyasi (F.): gortan kirish teshigi va dahlizini kengaytiradi, nafas olishda havo oqimini osonlashtiradi.

Ovoz boylamlari tarangligini o‘zgartiruvchi mushaklar (tenzorlar)

1. Halqa–qalqonsimon mushak — **m. cricothyroideus**

Boshlanishi (H.): halqasimon tog‘ay yoyining o‘rta qismidan

Birikuvi (Pr.): qalqonsimon tog‘ay plastinkasiga va uning **pastki shoxiga**

Funksiyasi (F.): qalqonsimon tog‘ayni oldinga tortib, u bilan cherpalosimon tog‘ayning ovoz o‘simtasi orasidagi masofani oshiradi. Shu sababli ovoz boylamlari taranglashadi va tovush balandligi ortadi.

2. Ovoz mushagi — **m. vocalis**

Xususiyati: halqa–qalqonsimon mushakka antagonist

Joylashuvi: ovoz burmasi (**plica vocalis**) qalinligida, “ovoz boylami (**lig. vocale**)”ga yaqin joylashgan; lateral tomonda qalqon–cherpalosimon mushak (**m. thyroarytenoideus**) tolalari bilan qo‘shiladi

Boshlanishi (H.): qalqonsimon tog‘ay burchagining pastki qismidan

Birikuvi (Pr.): ovoz o‘simtasining lateral yuzasiga (**processus vocalis**)

Funksiyasi (F.): qisqarganda ovoz o‘simtasini oldinga tortadi, natijada ovoz boylamlari bo‘shashadi va tovushning nozik modulyatsiyasi ta‘minlanadi.

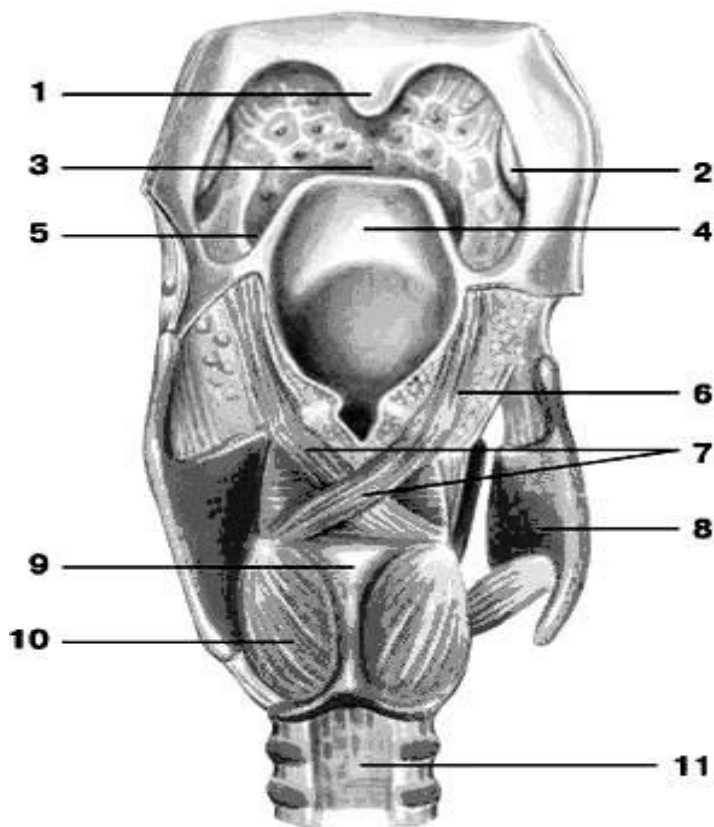
6. Yoshga oid xususiyatlar. Yangi tug‘ilgan chaqaloqlarda gortan kattalarnikiga nisbatan taxminan uch bo‘yin umurtqasi darajasi yuqoriroq joylashadi. Shu anatomik holat tufayli chaqaloq bir vaqtning o‘zida nafas olib va yuta oladi. Erta bolalik davrida gortan voronka (konus) shaklida bo‘lib, unda frontal diametri sagittal diametridan kattaroq bo‘ladi. Yosh ortishi bilan gortan shakli asta-sekin silindrsimon ko‘rinishga o‘tadi. Yangi tug‘ilganlarda xiqildoq va ovoz yorig‘i tor, xiqildoqning o‘shishi esa yillar bo‘yicha notekis kechadi.

Xiqildoqusti (epiglottis) chaqaloqlarda tilga juda yaqin joylashgan, nisbatan kichik bo‘lib, chetlari ichkariga qayrilganligi sababli ariqcha (novcha) ko‘rinishiga ega. Xiqildoqusti o‘lchamlari 16 yoshga kelib ikki baravar kattalashadi, 13 yoshda esa pastga siljib, yakuniy anatomik holatini egallaydi. Jinsiy yetilishdan keyin ovoz boylamlari va gortan mushaklari mustahkamlanadi, bu tovushning kuchi va barqarorligini oshiradi.

7. Rivojlanish anomaliyalari. Halqum va xiqildoq orasidagi svishlar — embrional rivojlanishdagi ajralish jarayonlarining buzilishi natijasida yuzaga keladi.

Ageneziya — organning tugʻma toʻliq yoʻqligi, juda kam uchraydigan, ammo ogʻir nuqson hisoblanadi.

8. Diagnostika usullari. Xiqildoq patologiyalarini aniqlashda quyidagi instrumental tekshiruvlar qoʻllanadi: **Laringoskopiya** — xiqildoq boʻshligʻini bevosita koʻrish va funksional baholash; **Magnit-rezonans tomografiya (MRT)** — yumshoq toʻqimalarni yuqori aniqlikda tasvirlash; **Kompyuter tomografiyasi (KT)** — togʻay va suyak tuzilmalarni batafsil baholash; **Rentgenologik tekshiruv** — topografik va struktur oʻzgarishlarni aniqlash.



5-rasm. Hiqildoq mushaklari, orqa tomondan koʻrinishi:

1 – kichik tilcha, uvula; 2 – tanglay bodomsimon bezi, tonsilla palatina; 3 – til ildizi, radix linguae; 4 – hiqildoq usti togʻayi (epiglottis), cartilago epiglottica; 5 – shilliq qavatning yon hiqildoq usti–til burmasi, plica glossoepiglottica lateralis; 6 – choʻmichsimon–hiqildoq usti mushagi, m. aryepiglotticus; 7 – qiyshiq choʻmichsimon mushaklar, mm. arytenoidei obliqui; 8 – qalqonsimon togʻay, cartilago thyroidea; 9 – halqasimon togʻay, cartilago cricoidea; 10 – orqa halqasimon–choʻmichsimon mushak, m. cricoarytenoideus posterior; 11 – traxeyaning parda devori, paries membranaceus.

Metodik ko‘rsatmalar

1. Hiqildoqning skeleti: tog‘aylari (qalqonsimon, halqasimon, hiqildoq usti va juft tog‘aylar)ni aniqlash.
2. Hiqildoq bo‘g‘imlari va boylamlarini o‘rganish.
3. Hiqildoq mushaklari va ularning vazifalarini bilish.
4. Ovoz hosil bo‘lish mexanizmini tushunish.
5. Hiqildoq bo‘shlig‘ining bo‘limlari: hiqildoq kirish qismi, ovoz yorig‘i va hiqildoq osti bo‘limini ajratish.

Nazorat savollari

1. Hiqildoqning skeletini tashkil etuvchi tog‘aylarni sanang.
2. Juft va juft bo‘lmagan hiqildoq tog‘aylari qaysilar?
3. Hiqildoq bo‘g‘imlari va boylamlarini ayting.
4. Hiqildoq mushaklari qanday guruhlarga bo‘linadi?
5. Hiqildoq ichki mushaklarining vazifalari qanday?
6. Ovoz hosil bo‘lish mexanizmini tushuntiring.
7. Hiqildoq bo‘shlig‘i qanday bo‘limlardan iborat?
8. Ovoz boylamlari qayerda joylashgan?
9. Hiqildoqning qon bilan ta‘minlanishi qanday arteriyalar orqali amalga oshadi?
10. Hiqildoqning innervatsiyasi qanday nervlar bilan ta‘minlanadi?
11. Hiqildoqning yoshga oid anatomik xususiyatlari qanday?
12. Hiqildoqning klinik ahamiyati nimada?

KEKIRDAK (TRACHEA)

1. Funksiyasi. Kekirdak — havoni o‘tkazuvchi (aerifer) yo‘l bo‘lib, xiqildoqning bevosita davomi hisoblanadi. U tashqi muhitdan o‘pkalarga havo yetkazilishini ta‘minlaydi.

2. Rivojlanish manbai (embriogenez). Embrional rivojlanishning 3-haftasida birlamchi ichakning ventral devoridan hosil bo‘lgan o‘sma naycha shakllanadi. Ushbu naychanning kaudal uchi kekirdakning rivojlanishiga asos bo‘ladi.

3. Topografiyasi. Kekirdak bo'yinning oldingi sohasida (**pars cervicalis**) va yuqori mediastinumda (**pars thoracica**) joylashadi. **Boshlanishi:** VI bo'yin umurtqasi darajasi **Tugashi:** V ko'krak umurtqasi darajasida bifurkatsiya qilib, o'ng va chap asosiy bronxlarga bo'linadi (**bronchus principalis dexter et sinister**). **Qo'shni tuzilmalar:** Old tomonda (bo'yin qismi): qalqonsimon bezning istmusi, shuningdek **m. sternohyoideus** va **m. sternothyroideus** (o'rta chiziqda ularning ichki chetlari ajraladi); Orqa tomonda: **qizilo'ngach**; Yon tomonda: tomir–nerv tutamlari.

Nomlangan mushaklar va ularni qoplaydigan fastsiya bilan traxeya old yuzasi orasida pretraxeyal bo'shliq (**spatium pretracheale**) joylashib, u bo'sh tolali biriktiruvchi to'qima va qalqonsimon bez tomirlari bilan to'ldirilgan. Ko'krak qismida kekirdak old tomondan ko'krak suyagi dastasi, **timus** va yirik tomirlar bilan, orqa tomondan qizilo'ngach bilan qo'shnichilik qiladi. Traxeyaning qizilo'ngachdan oldinda joylashuvi uning oldingi ichak ventral devoridan rivojlanishi bilan izohlanadi.

4. Anatomik tuzilishi. Kekirdak **9–11 sm** uzunlikdagi naycha bo'lib, ikki qism ajratiladi: Bo'yin qismi (**pars cervicalis**), Ko'krak qismi (**pars thoracica**).

Devor tuzilishi: 16–20 ta to'liq bo'lmagan gialin tog'ay halqalari (**cartilagine tracheales**), ular halqasimon fibroz boylamlar (**ligg. annularia**) bilan tutashgan; Har bir halqa devorning taxminan 2/3 qismini egallab, tog'ayli devorni (**paries cartilaginea**) hosil qiladi; Orqa parda devori (**paries membranaceus**) yassi bo'lib, silliq mushak tolalari (ko'ndalang va bo'ylama)ni saqlaydi. Bu mushaklar nafas olish va yo'tal paytida traxeyaning faol harakatlarini ta'minlaydi.

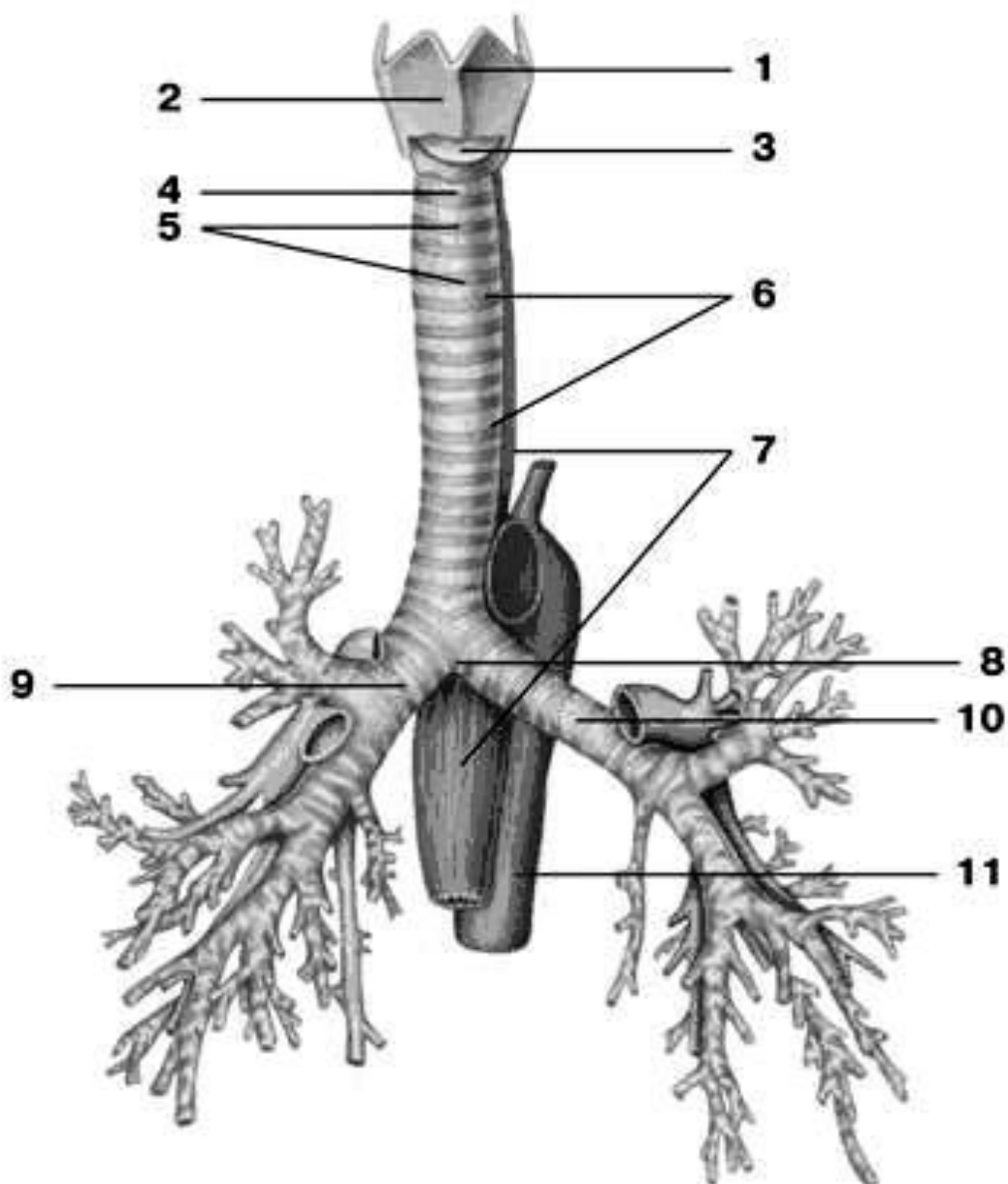
5. Gistologik tuzilishi. Kekirdak devori uch qavatdan tashkil topgan: Shilliq qavat (**submucosa** bilan), Tolali–tog'ayli qavat, **Adventitsial qavat**. Kekirdak (va xiqildoqning katta qismi) shilliq qavati kiprikli epiteliy bilan qoplangan bo'lib, limfoid to'qima va shilliq bezlarga boy. (**Istisno:** ovoz burmalari va xiqildoqustinning ayrim qismlari.)

6. Yoshga oid xususiyatlar. Yangi tug'ilganlarda traxeya uzunligi 3,2–4,5 sm, shakli voronkasimon; o'rta qismda lümen kengligi taxminan 0,8 sm. Parda devori

nisbatan keng, tog‘aylar ingichka va yumshoq, yetarlicha rivojlanmagan. Keksalikda tog‘aylar qattiqlashib va mo‘rtlashib, bosimda oson sinadi. O‘shish dinamikasi: tug‘ilgandan keyin ilk 6 oyda tez, so‘ng sekinlashadi, jinsiy yetilish va o‘smirlik davrida yana tezlashadi. Shilliq qavat yupqa va nozik, bezlar kam rivojlangan. Chaqaloqlarda traxeya balandroq va o‘rta chiziqdan biroz o‘ngda joylashadi. Uzunlik 10 yoshda 2 baravar, 25 yoshda 3 baravar ortadi.

7. Rivojlanish anomaliyalari. Ageneziya — organning tug‘ma to‘liq yo‘qligi; Kekirdak–qizilo‘ngach fistulalari — traxeya va qizilo‘ngach o‘rtasidagi patologik tutashuvlar.

8. Diagnostika. Rentgenografiyada traxeya ichidagi havo tufayli umurtqa soyasi fonida yorqin (och) silindrsimon kontur ko‘rinishida aniqlanadi. (Zaruratda **KT/MRT** bilan qatlamli baholash qo‘llanadi.)



6-rasm. Traxeya va bronxlar:

1 – hiqildoq bo‘rtig‘i (kadiq), *prominentia laryngea*; 2 – qalqonsimon tog‘ay, *cartilago thyroidea*; 3 – halqasimon–qalqonsimon boylam, *lig. cricothyroideum*; 4 – halqasimon–kekirdak boylam, *lig. cricotracheale*; 5 – yoy shaklidagi kekirdak tog‘aylari, *cartilagine tracheales*; 6 – kekirdakning halqasimon boylamlari, *ligg. anularia*; 7 – qizilo‘ngach, *esophagus*; 8 – kekirdakning ikkiga bo‘linishi (bifurkatsiyasi), *bifurcatio tracheae*; 9 – o‘ng asosiy bronx, *bronchus principalis dexter*; 10 – chap asosiy bronx, *bronchus principalis sinister*; 11 – aorta, *aorta*.

Metodik ko‘rsatmalar

1. Kekirdakning umumiy tuzilishi va funksiyasini o‘rganish.
2. Kekirdak devorining qatlamlarini (shilliq qavat, tog‘ayli qavat, adventitsiya) tahlil qilish.
3. Kekirdakning topografiyasi va qo‘shni organlar bilan munosabatini bilish.
4. Kekirdakning ikkiga bo‘linish joyini (bifurcatio tracheae) aniqlash.

Nazorat savollari

1. Kekirdak qayerdan boshlanadi va qayerda tugaydi?
2. Kekirdakning devor tuzilishini tushuntiring.
3. Kekirdak tog‘ay halqalari qanday shaklda bo‘ladi?
4. Kekirdakning topografik munosabatlari qanday?
5. Kekirdakning bifurkatsiyasi qayerda joylashgan?
6. Kekirdak shilliq qavatining xususiyatlari qanday?
7. Kekirdakning qon bilan ta‘minlanishi va innervatsiyasi qanday?
8. Kekirdakning klinik ahamiyati nimada?

BRONXLAR (BRONCHI)

1. Vazifasi (Funksiyasi). Bronxlarning asosiy vazifasi — havoni o‘pkalarga o‘tkazish, uni mexanik zarrachalardan tozalash, namlash va qisman isitishdan iborat. Shuningdek, bronxlar nafas yo‘llarining himoya mexanizmlarida muhim rol o‘ynaydi.

2. Rivojlanish manbai (Embriogenez). Bronxlar embrional rivojlanishning 3-haftasida oldingi ichakning ventral devoridan hosil bo‘lgan epitelial o‘simtadan rivojlanadi. Ushbu o‘simtaning kaudal qismi keyinchalik bronxlar va o‘pka tuzilmalari shakllanishida ishtirok etadi.

3. Topografiyasi. Bronxlar traxeyaning bifurkatsiya sohasida, taxminan V ko‘krak umurtqasi (Th V) darajasida deyarli to‘g‘ri burchak ostida ajralib chiqadi va mos ravishda o‘ng hamda chap o‘pka darvozalariga yo‘naladi.

4. Anatomik tuzilishi. O‘ng asosiy bronx (**bronchus principalis dexter**) chap asosiy bronxga nisbatan kengroq bo‘lib, bu o‘ng o‘pkaning hajmi kattaroq ekanligi

bilan izohlanadi. Shu bilan birga, chap asosiy bronx (**bronchus principalis sinister**) o'ng bronxga qaraganda deyarli ikki baravar uzun. O'ng bronxda **6–8 ta**, chap bronxda esa **9–12 ta** tog'ay halqalar mavjud. O'ng bronx traxeyaga nisbatan vertikalroq joylashgan bo'lib, traxeyaning davomi sifatida ko'rinadi. Shu sababli begona jismlar ko'proq o'ng bronxga tushadi.

Bronxial daraxt (arbor bronchialis) quyidagilardan tashkil topadi: Asosiy bronxlar — **I-tartib**. Bo'lak bronxlari (bronchi lobares) — **II-tartib**. Segmentar bronxlar (bronchi segmentales) — **III-tartib**. Subsegmentar va intrapulmonar bronxlar — **IV–IX-tartib**

Diametri taxminan **1 mm** bo'lgan mayda bronxlar o'pka bo'lakchalariga kirib, bo'lakcha bronxlari (**bronchi lobulares**) deb ataladi. Har bir bo'lakcha bronxi 12–24 ta oxirgi bronxiolalarga (**bronchioli terminales**) bo'linadi. Ikkala o'pkada ularning umumiy soni taxminan **20 000** ni tashkil etadi. Oxirgi bronxiolalardan havo o'pkaning nafas olish parenximasiga o'tadi.

Nafas bronxiolalaridan (**bronchioli respiratorii**) boshlab alveolyar yo'llar, alveolyar xaltachalar va alveolalar shakllanib, alveolyar daraxt yoki o'pkaning nafas parenximasini hosil qiladi. Bitta oxirgi bronxioladan kelib chiqqan barcha tuzilmalar atsinus (**acinus**) deb ataladigan funksional-anatomik birlikni tashkil etadi.

5. Gistologik tuzilishi. Bronxlarning shilliq qavati tuzilishi jihatidan traxeya shilliq qavatiga o'xshash bo'lib, ko'p qatorli kiprikli silindrsimon epiteliy bilan qoplangan. Bronxlar diametri kichraygan sari epiteliy qatlamlari soni kamayadi. Shilliq osti qavatida **shilliq bezlar** joylashgan. Limfoid to'qimalarning to'planmalari — **limfoepitelial o'choqlar** uchraydi. Shilliq mushak tolalari shilliq va shilliq osti qavatlari orasida joylashib, bronx diametri kamaygani sari ularning miqdori ortadi. Bronxlarning bo'linish joylarida maxsus **halqasimon mushak tolalari** bo'lib, ularning spazmi bronxospazm (bronxial astma)ga sabab bo'lishi mumkin.

Fibroz-tog'ay qavati bronxlar bo'ylab sezilarli o'zgaradi: I–II-tartib bronxlarda — gialin tog'ay halqalari. Ichki bronxlarda — mayda **plastinkalar**. Oxirgi bronxiolalarda — tog'ay to'qimasi va shilliq bezlar **butunlay yo'qoladi**. Bronxlar

tashqi tomondan tomirlar va nervlarga boy **adventitsial qavat** bilan qoplangan bo‘lib, u o‘pka parenximasining biriktiruvchi to‘qima to‘siqlariga o‘tadi.

6. Yoshga oid xususiyatlari. Yangi tug‘ilgan chaqaloqlarda: O‘ng bronx traxeyadan 26° , chap bronx esa 49° burchak ostida ajraladi. Asosiy bronxlar hayotning birinchi yilida va balog‘at davrida ayniqsa tez o‘sadi. Bolalarda bronxlar bo‘shlig‘i tor, tog‘ay to‘qimasi yumshoq, mushak va elastik tolalar kam rivojlangan. Shilliq qavat bezlarga kambag‘al, ammo qon tomirlarga boy bo‘ladi.

7. Diagnostika usullari. Bronxlarni tekshirishda quyidagi usullar qo‘llaniladi: Rentgenologik tekshiruv. Kompyuter tomografiyasi (KT). Magnit-rezonans tomografiya (MRT). Bronx shilliq qavatining biopsiyasi. Rentgenogrammada traxeya va bronxlar tarkibidagi havo tufayli yurak soyasi ustida **yorug‘ chiziqlar** ko‘rinishida tasvirlanadi.

Metodik ko‘rsatmalar

1. Asosiy, bo‘lak va segmentar bronxlarni farqlash.
2. Bronx devorining tuzilishidagi o‘zgarishlarni (bronx daraxti bo‘ylab) tushunish.
3. Bronxlarning o‘pkadagi tarqalishini o‘rganish.
4. Bronxlarning klinik ahamiyatini (aspiratsiya, bronxit) tushunish.

Nazorat savollari

1. Asosiy bronxlar tushunchasini izohlang.
2. O‘ng va chap asosiy bronxlarning anatomik farqlari nimada?
3. Bo‘lak bronxlari va segmentar bronxlar nima?
4. Bronx devorining tuzilishi bronx daraxti bo‘ylab qanday o‘zgaradi?
5. Bronx daraxti tushunchasini izohlang.
6. Bronxlarning qon bilan ta‘minlanishi qanday amalga oshadi?
7. Bronxlarning innervatsiyasi qanday?
8. Bronxlarning klinik ahamiyati nimada?

O‘PKA (PULMO, PNEUMO)

1. Vazifasi (Funksiyasi). O‘pkaning asosiy vazifasi — gaz almashinuvi bo‘lib, u qonning kislorod (O_2) bilan boyitilishi va undan karbonat angidrid (CO_2) ning

ajralib chiqishini ta'minlaydi. Shu orqali organizmda hujayraviy nafas olish jarayoni amalga oshadi.

2. Rivojlanish manbai (Embriogenez). O'pka birlamchi ichakning ventral devoridan hosil bo'lgan traxeobronxial kurtakdan rivojlanadi. **4-haftada** o'pka boshlang'ich kurtagining kaudal qismi uzunlamas yoriq orqali o'ng va chap o'pka kurtaklariga ajraladi. **5-haftada** har bir kurtakda kelajakdagi o'pka bo'laklariga mos sharsimon bo'rtmalar paydo bo'ladi: o'ng o'pkada — **3 ta**, chap o'pkada — **2 ta**. **Alveolyar daraxt** terminal bronxlar uchida joylashgan mezenxima hujayralari to'planishidan rivojlanadi. **4–5-oylar oxirida** terminal bronx devori yorilib, **atsinus** tarkibida alveolyar tuzilmalar shakllanadi.

3. Topografiyasi. O'pkalar deyarli butun ko'krak qafasi bo'shlig'ini egallaydi. O'ng va chap o'pkalar topografiyasida sezilarli farqlar mavjud. Har ikkala o'pkaning uch qismi (**apex pulmonis**): o'mrov suyagidan **2 sm yuqorida**, I qovurg'adan **3–4 sm balandroqda** joylashgan bo'lib, plevra gumbazi chegaralariga mos keladi.

O'ng o'pka chegaralari, oldingi chegarasi: yuqoridan o'ng sternoklavikulyar bo'g'imdan boshlanib, sternum bo'ylab VI qovurg'a tog'ayigacha tushadi. Pastki chegarasi: o'rta o'mrov chizig'ida — VI qovurg'a, oldingi qo'ltiq osti chizig'ida — VII, o'rta qo'ltiq osti — VIII, orqa qo'ltiq osti — IX, kurak chizig'ida — X, paravertebral chiziqda — XI qovurg'a bo'yni darajasida tugaydi. Chap o'pka chegaralari, oldingi chegarasi IV qovurg'a tog'ayigacha tushib, so'ng chapga — parasternal chiziq tomon og'adi va VI qovurg'a tog'ayi darajasida pastki chegaraga o'tadi. Pastki chegarasi, asosan, o'ng o'pkanikiga o'xshash, ammo yarim qovurg'a pastroqda joylashgan. Har ikkala o'pkaning orqa chegarasi: XI qovurg'a bo'ynidan II qovurg'a boshigacha bir xil joylashgan. Pastki tomondan o'pkalar diafragma, medial tomondan perikard, old, yon va orqa tomondan ko'krak qafasi devorlari bilan tutashadi. Plevraning pastki chegarasi o'pka chegarasidan bir qovurg'a pastda joylashadi.

4. Anatomik tuzilishi. O'ng o'pka chap o'pkaga nisbatan taxminan 10% kattaroq, biroq: qisqaroq va kengroq, bunga o'ng diafragma gumbazining balandroq turishi (jigar ta'siri) va yurakning chap tomonga siljiganligi sabab bo'ladi.

Har bir o'pka noto'g'ri konussimon shaklga ega: pastki qismi — asos (basis pulmonis), yuqori qismi — uchi (apex pulmonis). Uch qismida o'mrov arteriyasi bosimidan hosil bo'lgan kichik o'mrov egati (**sulcus subclavius**) kuzatiladi.

O'pka yuzalari. 1. Diafragma yuzasi (**facies diaphragmatica**) — botiq, diafragma mos. 2. Qovurg'a yuzasi (**facies costalis**) — qavariq, qovurg'alar shakliga mos. 3. Medial yuzasi (**facies medialis**) — botiq, perikard konturini takrorlaydi va: ko'ksoralig' qism (**pars mediastinalis**), umurtqa tomoni (**pars vertebralis**) ga bo'linadi.

Qirralari: pastki qirra (**margo inferior**) — qovurg'a va diafragma yuzalar tutashuvida. **Oldingi qirra (margo anterior)** — medial va qovurg'a yuzalari orasida. Orqa tomonda o'tkir qirra hosil bo'lmaydi; bu joyda o'pka umurtqa yonidagi **o'pka egatlarida (sulci pulmonales)** joylashadi.

O'pka darvozasi va ildizi: medial yuzada o'pka darvozasi (**hilus pulmonis**) joylashgan bo'lib, u orqali: bronxlar, o'pka arteriyasi, nervlar — o'pkaga kiradi, o'pka venalari va limfa tomirlari — chiqadi. Ular birgalikda “o'pka ildizi (radix pulmonis)” ni tashkil etadi.

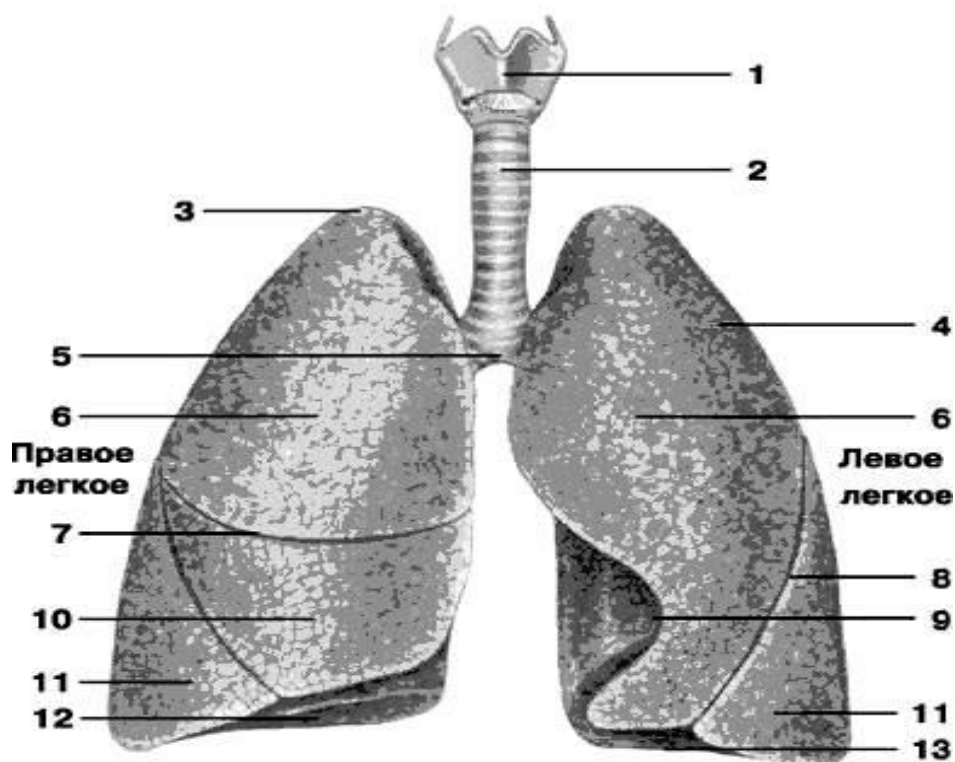
Joylashish prinsipi: o'ng o'pkada — **BAV** (bronx–arteriya–vena), chap o'pkada — **ABV** (arteriya–bronx–vena). Bronx har doim dorsal, o'pka venalari esa eng pastda joylashadi. O'pkaning bo'laklarga bo'linishi. O'pkalar bo'laklar (**lobi**) ga bo'linadi: Har ikkala o'pkada: qiya yoriq (**fissura obliqua**) — yuqori va pastki bo'laklarni ajratadi. Faqat o'ng o'pkada: gorizontall yoriq (**fissura horizontalis**) — o'rta bo'lakni ajratadi. **O'ng o'pka** — 3 bo'lak: lobus superior, lobus medius, lobus inferior. **Chap o'pka** — 2 bo'lak: lobus superior, lobus inferior. Chap o'pkada: yurak o'yig'i (**incisura cardiaca**), va tilcha (**lingula pulmonis sinistri**) mavjud bo'lib, yurak joylashuvi bilan bog'liq.

O'pkaning segmentar tuzilishi. Segment — konussimon shakldagi bo'lakcha bo'lib: asosi o'pka yuzasiga, uchi ildizga qaragan, III-tartibli bronx bilan ventilyatsiyalanadi. Segmentlar bir-biridan **biriktiruvchi to'qima** bilan ajralgan: markazida — segmentar bronx va arteriya, chetida — segmentar vena joylashadi.

Xalqaro anatomik nomenklaturaga ko'ra: o'ng o'pkada — **10 segment**, chap o'pkada — **10 segment** mavjud.

O'ng o'pkaning segmentlari. Yuqori bo'lak (3 segment): 1. **Uchki segment (segmentum apicale)** — plevra gumbazini to'ldiradi, ko'krak kirish qismiga chiqadi. 2. **Orqa segment (segmentum posterius)** — II–IV qovurg'alar bilan tutashadi. 3. **Oldingi segment (segmentum anterius)** — I–IV qovurg'a tog'aylari, o'ng bo'lmacha va yuqori kovak vena bilan tutashadi.

O'rta bo'lak (2 segment): 1. **Lateral segment (segmentum laterale)** — oldinga va tashqariga yo'nalgan. 2. **Medial segment (segmentum mediale)** — IV–VI qovurg'alar oralig'ida, yurak va diafragma bilan tutashadi.



Rasm - 7. O'pkalar

1 – hiqildoq, larynx; 2 – traxeya, trachea; 3 – o'pkaning uchi, apex pulmonis; 4 – qovurg'a yuzasi, facies costalis; 5 – kekirdakning ikki tarmoqqa bo'linishi, bifurcatio tracheae; 6 – o'pkaning yuqori bo'lagi, lobus pulmonis superior; 7 – o'ng o'pkaning gorizontaal yorig'i, fissura horizontalis pulmonis dextri; 8 – qiya yoriq, fissura obliqua; 9 – chap o'pkaning yurak o'yig'i, incisura cardiaca pulmonis sinistri; 10 – o'pkaning o'rta bo'lagi, lobus medius pulmonis; 11 – o'pkaning pastki bo'lagi, lobus inferior pulmonis; 12 – diafragmal yuzasi, facies diaphragmatica; 13 – o'pkaning asosi, basis pulmonis.

Pastki bo‘lagi tarkibida **5 ta segment** farqlanadi: 1. Uchki (yuqori) segment — **segmentum apicale (superius)**. Pastki bo‘lakning yuqori qismida joylashgan bo‘lib, klinasimon shaklga ega. U **paravertebral** (umurtqa atrofi) sohasida joylashadi. 2. Medial bazal (yurak) segment — **segmentum basale mediale (cardiacum)**. Segment asosi bilan pastki bo‘lakning ko‘ks oralig‘i va qisman diafragma yuzasini egallaydi. O‘ng bo‘lmacha va pastki kovak vena bilan bevosita tutashadi. 3. Oldingi bazal segment — **segmentum basale anterius**. Pastki bo‘lakning diafragma yuzasida joylashgan. Uning katta yon tomoni qo‘ltiq osti sohasida, VI–VIII qovurg‘alar oralig‘ida ko‘krak devoriga tutashadi. 4. Lateral bazal segment — **segmentum basale laterale**. Pastki bo‘lakning boshqa segmentlari orasiga joylashib, asosi bilan diafragma, yon tomoni bilan esa VII–IX qovurg‘alar oralig‘ida ko‘krak devoriga tutashadi. 5. Orqa bazal segment — **segmentum basale posterius**. **Paravertebral** holatda joylashgan bo‘lib, pastki bo‘lakning boshqa segmentlariga nisbatan orqaroqda yotadi. U **qovurg‘a–diafragmal plevra sinusiga** chuqur kirib boradi. Ba‘zan undan **subapikal segment** — **segmentum subapicale (subsuperius)** ajralib chiqadi.

CHAP O‘PKA (PULMO SINISTER)

Chap o‘pkada ham **10 ta segment** ajratiladi. Chap o‘pkaning yuqori bo‘lagi segmentlari (5 ta). 1. Uchki-orqa segment — **segmentum apicoposterius**. Shakli va joylashuvi jihatidan o‘ng o‘pkaning yuqori bo‘lagidagi uchki va orqa segmentlarga mos keladi. Segment asosi III–V qovurg‘alar orqa qismlari bilan tutashadi. Medial tomondan aorta yoyi va o‘mrov osti arteriyasi bilan chegaradosh. Ba‘zan ikki mustaqil segment ko‘rinishida uchraydi. 2. Oldingi segment — **segmentum anterius**. Eng yirik segment bo‘lib, yuqori bo‘lakning qovurg‘a yuzasining katta qismini (I–IV qovurg‘alar oralig‘i) hamda mediastinal yuzaning bir qismini egallaydi. Bu yerda u o‘pka magistrali (**truncus pulmonalis**) bilan tutashadi. 3. Yuqori tilchasimon segment — **segmentum lingulare superius**. Yuqori bo‘lakning oldingi yuzasida III–V qovurg‘alar, qo‘ltiq osti sohasida esa IV–VI qovurg‘alar oralig‘ida joylashadi. 4. Pastki tilchasimon segment — **segmentum lingulare**

inferius. Yuqori tilchasimon segmentdan pastroqda joylashgan bo‘lib, deyarli diafragma bilan tutashmaydi.

Ikkala tilchasimon segment o‘ng o‘pkaning **o‘rta bo‘lagiga** funksional va anatomik jihatdan mos keladi. Ular chap qorinchasi bilan tutashib, perikard va ko‘krak devori orasidagi **qovurg‘a–mediastinal plevra sinusiga** kirib boradi.

Chap o‘pkaning pastki bo‘lagi segmentlari (5 ta). Bu segmentlar o‘ng o‘pkaning pastki bo‘lagi segmentlariga deyarli simmetrik: 1. Uchki (yuqori) segment — **segmentum apicale (superius).** **Paravertebral** holatda joylashgan. 2. Medial bazal segment — **segmentum basale mediale**, 83% hollarda bronxi keyingi segment — **segmentum basale anterius** bronxi bilan umumiy magistraldan boshlanadi. Bu segment yuqori bo‘lakning tilchasimon segmentlaridan qiya yoriq (**fissura obliqua**) orqali ajralgan bo‘lib, o‘pkaning qovurg‘a, diafragmal va mediastinal yuzalarini shakllantirishda ishtirok etadi. 3. Lateral bazal segment — **segmentum basale laterale.** Pastki bo‘lakning qovurg‘a yuzasida, qo‘ltiq osti sohasida, X–XII qovurg‘alar darajasida joylashgan. 4. Orqa bazal segment — **segmentum basale posterius.** Katta hajmli segment bo‘lib, boshqa segmentlarga nisbatan orqaroqda joylashadi. U VII–X qovurg‘alar, diafragma, pastga tushuvchi aorta va qizilo‘ngach bilan tutashadi. 5. Subapikal segment — **segmentum subapicale (subsUPERIUS).** Har doim ham uchramaydi (variant anatomik tuzilma).

O‘PKA BO‘LAKCHALARI (LOBULI PULMONES)

O‘pka segmentlari ikkilamchi o‘pka bo‘lakchalaridan (**lobuli pulmones secundarii**) tashkil topgan. Har bir bo‘lakchaga IV–VI-tartibli bo‘lakcha bronxi kiradi. Bo‘lakcha piramidasimon shaklda, diametri 1,0–1,5 sm. Ular segment periferiyasida 4 sm gacha qalinlikdagi qatlam hosil qiladi. Bir-biridan biriktiruvchi to‘qima to‘siqlari bilan ajralgan bo‘lib, bu to‘siqlarda venalar va limfa kapillyarlari joylashadi. Ushbu to‘siqlarda ko‘mir changi to‘planishi sababli ular makroskopik jihatdan yaxshi ko‘rinadi. Har ikkala o‘pkada ikkilamchi bo‘lakchalar soni taxminan 1000 ta.

5. Gistologik tuzilishi: Alveolyar daraxt (**Arbor alveolaris**), o‘pka parenximasi funksional va struktur jihatdan ikki bo‘limga bo‘linadi: **1. O‘tkazuvchi bo‘lim:** bu

— bronxial daraxtning intrapulmonar qismi bo‘lib, havoni nafas olish zonalariga yetkazadi. **2. Respirator (nafas) bo‘lim:** bu bo‘limda gaz almashinuvi amalga oshadi. U kichik qon aylanish doirasi orqali kelgan venoz qon va alveolalardagi havo o‘rtasida kechadi.

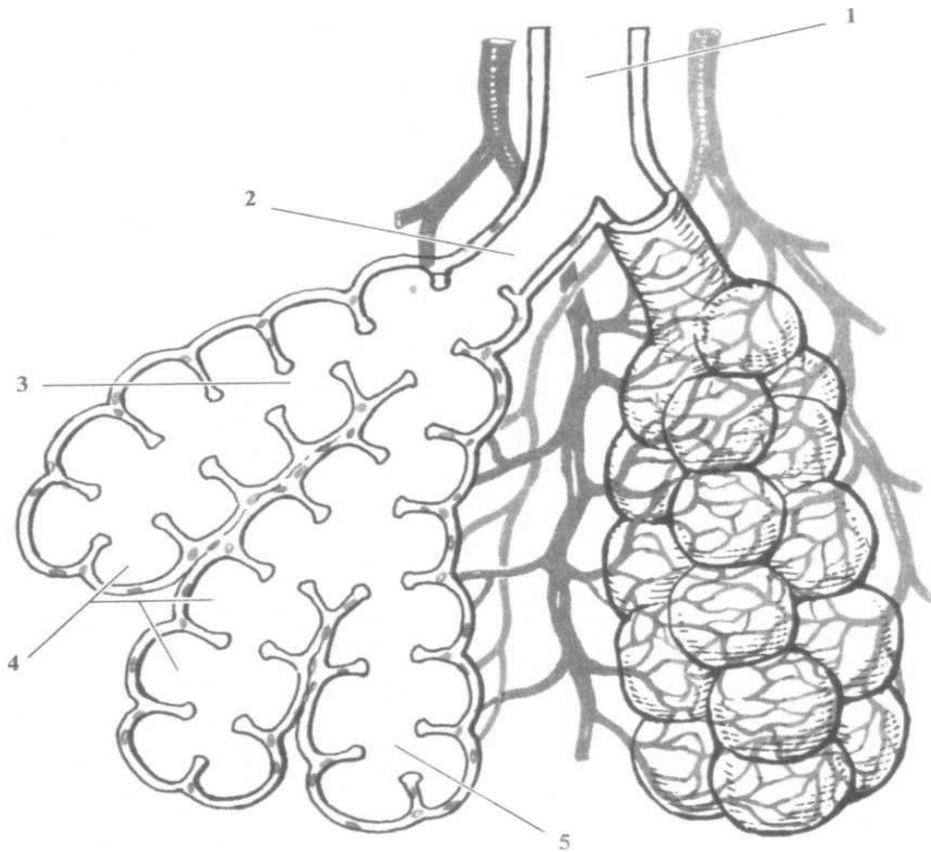
Respirator bo‘lim “atsinuslar (**acinus**)”dan tashkil topgan bo‘lib, har bir atsinus bitta terminal bronxioladan rivojlanadi. Terminal bronxiola → “2 ta nafas bronxiolasi (**bronchioli respiratorii**)” ga bo‘linadi. Nafas bronxiolalari devorida alveolalar (**alveoli pulmones**) paydo bo‘ladi. Alveolalar ichki tomondan yassi alveolotsitlar bilan qoplangan. Alveola devorida elastik tolalar mavjud. Nafas bronxiolalari 3–4 marta dixotomik bo‘linadi. Ular kengayib “alveolyar yo‘llar (**ductuli alveolares**)” ni hosil qiladi (3–17 ta). Har bir alveolyar yo‘l alveolyar xaltachalar (**sacculi alveolares**) bilan tugaydi.

Alveolalar devori zich kapillyar to‘r bilan o‘ralgan bo‘lib, gazlar diffuziya yo‘li bilan almashinadi. Alveolalar ichki yuzasi **surfaktant** bilan qoplangan bo‘lib: yuzaki taranglikni kamaytiradi, alveolalarning yopishib qolishidan (**atelektaz**) saqlaydi. Voyaga yetgan odam o‘pkasida taxminan **300 million alveola** mavjud.

O‘PKA ATSINUSI (ACINUS PULMONIS)

Bitta terminal bronxioladan kelib chiqqan: bir necha avlod nafas bronxiolalari, alveolyar yo‘llar, alveolyar xaltachalar, alveolalar birgalikda o‘pka **atsinusini** tashkil etadi. O‘pka respirator parenximasi bir necha yuz ming atsinuslardan iborat bo‘lib, alveolyar daraxt deb ataladi.

Birlamchi o‘pka bo‘lakchasi (lobulus pulmonis primarius) — bu: oxirgi nafas bronxiolasi, undan chiqqan alveolyar yo‘llar va xaltachalardan iborat tuzilma. Har bir atsinusda taxminan 16 ta birlamchi bo‘lakcha mavjud.



Rasm 8. Atsinusning tuzilish sxemasi

1 – oxirgi bronxiola, bronchiola terminalis; 2 – nafas (respirator) bronxiolasi, bronchiola respiratoria; 3 – alveolyar yo‘l, ductus alveolaris; 4 – o‘pka alveolalari, alveoli pulmonales; 5 – alveolyar xaltachalar, sacculus alveolaris.

6. Yoshga oid xususiyatlar. Yangi tug‘ilgan chaqaloqlarda o‘pkalar noto‘g‘ri konussimon shaklga ega bo‘ladi. Yuqori bo‘laklar nisbatan kichik, o‘ng o‘pkaning o‘rta bo‘lagi hajm jihatdan yuqori bo‘lakka teng, pastki bo‘lak esa nisbatan yirik bo‘ladi. Bola hayotining ikkinchi yilida o‘pka bo‘laklarining o‘zaro nisbatlari kattalarnikiga yaqinlashadi.

Yangi tug‘ilgan chaqaloq o‘pkasining: massasi — o‘rtacha 57 g (39–70 g oralig‘ida), hajmi — taxminan 67 sm³. O‘pkalarda yoshga bog‘liq involyutsion jarayonlar odatda 50 yoshdan keyin boshlanadi. Yosh o‘tishi bilan o‘pkalarning chegaralari va holati ham ma’lum darajada o‘zgaradi.

7. Rivojlanish anomaliyalari. O‘pkaning rivojlanishida quyidagi tug‘ma nuqsonlar uchrashi mumkin:

- **O'pka ageniziyasi** — bitta yoki ikkala o'pkaning umuman rivojlanmasligi. Ikkala o'pka yo'qligi holatida homila hayotga layoqatsiz bo'ladi.
- **O'pka gipogeneziyasi** — o'pkaning yetarli darajada rivojlanmasligi bo'lib, ko'pincha nafas yetishmovchiligi bilan kechadi.
- **Bronxial daraxtning terminal qismlaridagi anomaliyalar** — **bronxoektaziyalar**, ya'ni terminal bronxiolalarning noto'g'ri, xaltachasimon kengayishlari.
- **Ko'krak qafasi a'zolarining teskari joylashuvi (situs inversus)** — bunda: o'ng o'pka 2 bo'lakdan, chap o'pka esa 3 bo'lakdan iborat bo'ladi.
- Teskari joylashuv: faqat ko'krak (**torakal**), faqat qorin (**abdominal**), yoki to'liq (**total**) shaklda bo'lishi mumkin.

8. Diagnostika. Rentgenologik tekshiruv. Ko'krak qafasi rentgenogrammasida ikkita yorqin "o'pka maydoni" aniq ko'rinadi. Bu ularning havo bilan to'lgani va rentgen nurlarini yaxshi o'tkazishi bilan bog'liq.

O'pka maydonlari orasida joylashgan intensiv **markaziy soya**: sternum, umurtqa pog'onasi, yurak, yirik qon tomirlari tomonidan hosil qilinadi va medial chegarani belgilaydi. Yuqori va yon chegaralar — qovurg'alar, pastki chegarani — diafragma tashkil etadi. Yuqori qismda o'pka maydoni o'mrov suyagi bilan kesishadi. O'mrovdan pastda oldingi va orqa qovurg'a qismlarining soyasi o'pka maydoniga ustma-ust tushadi.

Nafas fazalarida rentgen o'zgarishlar. Nafas olishda (**inspiratsiya**): diafragma pastga tushadi, uning gumbazlari yassilanadi, qovurg'alar ko'tariladi, qovurg'alar oralig'i kengayadi, o'pka maydonlari yorqinlashadi, o'pka rasmlari aniqroq ko'rinadi, plevra sinuslari "ochiladi", yurak vertikalroq holatga kelib, uchburchaksimon shakl oladi. Nafas chiqarishda (**ekspiratsiya**) — bu jarayonlarning aksi kuzatiladi.

Maxsus rentgen usullari. **Rentgenokimografiya** — diafragmaning nafas, qo'shiq aytish va nutq paytidagi harakatlarini o'rganish imkonini beradi. **Qatlamli rentgenografiya (tomografiya)** — o'pka tuzilishini oddiy rentgenografiyaga qaraganda aniqroq ko'rsatadi. **Elektrorentgenografiya** — o'pkaning: bronxlari,

qon tomirlari, biriktiruvchi to‘qima karkasini ko‘rishga imkon berib, tirik odamda butun o‘pka parenximasini baholash imkonini yaratadi.

Metodik ko‘rsatmalar

1. O‘pkaning tashqi tuzilishi: yuzalari, qirralari, uchini aniqlash.
2. O‘ng va chap o‘pkaning bo‘laklari va yoriqlarini farqlash.
3. O‘pka darvozasi va ildizining tarkibini o‘rganish.
4. O‘pkaning struktur-funksional birligi — atsinni va alveolalarni tushunish.
5. O‘pkaning qon bilan ta‘minlanishi va limfa oqimini bilish.

Nazorat savollari

1. O‘pkaning tashqi tuzilishini tushuntiring.
2. O‘ng va chap o‘pkaning bo‘laklari va yoriqlari qanday?
3. O‘pkaning yuzalari va qirralari qaysilar?
4. O‘pka darvozasi va ildizining tarkibi nimadan iborat?
5. O‘pkaning struktur-funksional birligi nima?
6. Atsinus va alveolalarning tuzilishini tushuntiring.
7. O‘pkaning qon aylanishi qanday tashkil topgan?
8. O‘pkaning limfa drenaji qanday amalga oshadi?
9. O‘pkaning innervatsiyasi qanday?
10. O‘pkaning klinik ahamiyati nimada?

PLEVRA (PLEURA)

Ko‘krak qafasida **uchta mustaqil seroz xaltacha** mavjud: har bir o‘pka uchun bittadan, yurak uchun esa bitta (o‘rta joylashgan). O‘pkani qoplaydigan seroz parda plevra deb ataladi va ikki varaqdan iborat: visseral (o‘pka) plevra — **pleura visceralis (pulmonalis)**, parietal (devoriy) plevra — **pleura parietalis**

Plevraning tavsifi. **Visseral plevra** o‘pka yuzasini qoplaydi va uning to‘qimasi bilan juda zich birikkan, shuning uchun ajratib olish to‘qima shikastlanishsiz mumkin emas. U o‘pka egatlari ichiga kirib, bo‘laklarni bir-biridan ajratadi. O‘pkaning o‘tkir qirralarida plevraning mayda kipriksimon bo‘rtmalari uchraydi. O‘pka ildizi sohasida visseral plevra bevosita parietal plevraga o‘tadi.

Parietal plevra — plevral xaltaning tashqi varag‘i bo‘lib: tashqi tomoni bilan ko‘krak qafasi devorlariga, ichki tomoni bilan visseral plevruga qaragan. Ichki yuzasi mezoteliy bilan qoplangan. Plevra varaqlari orasidagi oz miqdordagi seroz suyuqlik nafas paytida ularning ishqalanishini kamaytiradi.

Plevraning funksional ahamiyati. Plevra: transsudatsiya (suyuqlik ajralishi), **rezorbsiya** (suyuqlik so‘rilishi) jarayonlarida muhim ro‘l o‘ynaydi. Kasalliklarda bu muvozanat keskin buziladi.

Embriologik kelib chiqish farqi sababli: visseral plevra asosan chiqaruvchi (**sekretsiyon**), **parietal plevra** esa, ayniqsa qovurg‘a qismida limfa tomirlari ustunligi tufayli, so‘ruvchi (**rezorbktiv**) funksiyani bajaradi.

Plevra bo‘shlig‘i va sinuslar. Visseral va parietal plevra orasidagi tor bo‘shliq plevra bo‘shlig‘i (*cavitas pleuralis*) deb ataladi. Tinch holatda unda **1–2 ml suyuqlik** bo‘ladi. Bu suyuqlik ko‘krak qafasining inspirator kengayishi va o‘pkaning elastik tortilishi o‘rtasidagi mexanik muvozanatni ta‘minlaydi. Sog‘lom odamda plevra bo‘shlig‘i makroskopik ko‘rinmaydi. O‘pka va plevra chegaralari mos kelmagan joylarda plevra sinuslari (**recessus pleurales**) hosil bo‘ladi: qovurg‘a-diafragmal sinus — **recessus costodiaphragmaticus** (eng katta), qovurg‘a-mediastinal sinus — **recessus costomediastinalis** (chap o‘pkada, yurak o‘yig‘i sohasida), diafragma-mediastinal sinus — **recessus phrenicomediastinalis**. **Plevra sinuslari** plevra bo‘shlig‘ining zaxira hududlari bo‘lib, plevritda suyuqlik to‘planadigan joy hisoblanadi.

Metodik ko‘rsatmalar

1. Plevraning turlari: visseral va parietal plevrani ajratish.
2. Plevra bo‘shlig‘i va plevra sinuslarini o‘rganish.
3. Plevraning topografik chegaralarini aniqlash.
4. Plevraning klinik ahamiyatini (plevrit, pnevmotoraks) tushunish.

Nazorat savollari

1. Plevra qanday qismlardan iborat?
2. Visseral va parietal plevranning farqlari nimada?

3. Plevra bo'shlig'ining ahamiyati nimada?
4. Plevra sinuslari qaysilar?
5. Plevraning chegaralarini tushuntiring.
6. Plevraning qon bilan ta'minlanishi va innervatsiyasi qanday?
7. Plevraning klinik ahamiyati nimada?

KO'KS ORALIG'I (MEDIASTINUM)

Ko'ks oralig'i (mediastinum) — bu o'ng va chap plevra qopchalari orasida joylashgan murakkab anatomik tuzilma bo'lib, bir qator muhim hayotiy organlarni o'z ichiga oladi.

Chegaralari: **old tomondan** – to'sh suyagi (sternum); **orqa tomondan** – ko'krak umurtqa pog'onasi; **yon tomondan** – o'ng va chap mediastinal plevra; **yuqoridan** – ko'krak qafasining yuqori aperturasi; **pastdan** – diafragma bilan chegaralangan.

ANATOMIK TAQSIMLANISHI

Anatomik jihatdan ko'ks oralig'i yuqori va pastki qismlarga bo'linadi. Ular quyidagi shartli gorizontallik bilan ajratiladi: old tomonda to'sh suyagi dastasi (**manubrium sterni**) bilan tanasi tutashgan joydan, orqa tomonda esa IV–V ko'krak umurtqalari orasidagi umurtqalararo tog'aygacha o'tkazilgan tekislik.

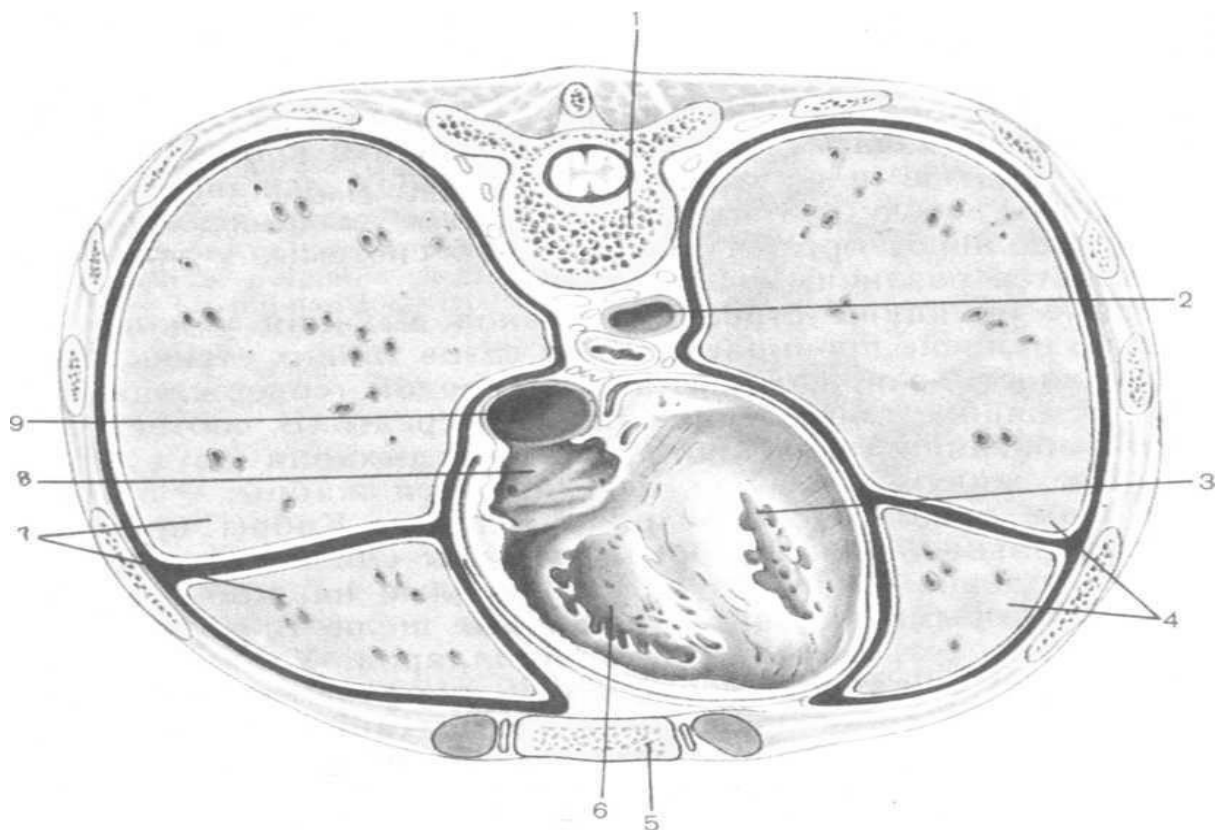
Yuqori ko'ks oralig'i (**Mediastinum superius**). Ushbu qismda quyidagi tuzilmalar joylashgan: timus, kekirdak, qizilo'ngach, limfa tugunlari, yirik qon tomirlari va nervlar: aorta yoychasi va undan chiqadigan tomirlar, yuqori kovak vena, o'pka venalari, diafragma nervlari.

Pastki ko'ks oralig'i (**Mediastinum inferius**). Perikardga nisbatan pastki mediastinum uch bo'limga ajratiladi. 1. Oldingi ko'ks oralig'i (**Mediastinum anterius**). To'sh suyagi tanasi bilan perikardning old devori orasida joylashgan bo'lib, quyidagilarni o'z ichiga oladi: ichki ko'krak arteriyalari va venalari, limfa tugunlari. 2. O'rta ko'ks oralig'i (**Mediastinum medium**). Bu qismda: yurak (perikard bilan o'ralgan holda), intraperikardial qon tomirlari, asosiy bronxlar, yondosh arteriyalar, venalar va limfa tugunlari joylashgan. 3. Orqa ko'ks oralig'i (**Mediastinum posterius**). Perikardning orqa devori bilan ko'krak umurtqalari

orasida joylashib, quyidagi tuzilmalarni o'z ichiga oladi: qizilo'ngach, tushuvchi aorta, adashgan nerv (n. vagus), ko'krak limfa yo'li (ductus thoracicus), limfa tugunlari, pastki kovak vena.

KLINIK TAQSIMLANISHI

Amaliy tibbiyotda o'rta ko'krak bo'shlig'i soddalashtirilgan tarzda: oldingi ko'ks oralig'i (**mediastinum anterior**), orqa ko'ks oralig'i (**mediastinum posterior**) ga ajratiladi. Ular orasidagi chegara sifatida o'pkalar ildizlari va traxeya orqali o'tkazilgan frontal tekislik qabul qilinadi. Ba'zi hollarda traxeya bifurkatsiyasidan diafragma gacha o'pka boylami (**ligamentum pulmonale**) deb ataluvchi biriktiruvchi to'qima pardasi cho'ziladi. Ushbu tuzilma yallig'lanish jarayonlarining ko'ks oralig'i bo'limlari orasida tarqalishini cheklaydi.



Rasm 9. IX ko'krak umurtqasi darajasida ko'krak qafasining ko'ndalang kesimi

1 — umurtqa tanasi (9-ko'krak umurtqasi), corpus vertebrae (ThIX); 2 — aortaning ko'krak qismi, pars thoracica aortae; 3 — chap qorincha, ventriculus sinister; 4 — chap o'pka, pulmo sinister; 5 — to'sh suyagi, sternum; 6 — o'ng qorincha,

ventriculus dexter; 7 — o'ng o'pka, pulmo dexter; 8 — o'ng bo'lmacha, atrium dextrum; 9 — pastki kovak vena, vena cava inferior.

Metodik ko'rsatmalar

1. Ko'ks oralig'ining bo'limlarini (oldingi, o'rta, orqa) aniqlash.
2. Har bir bo'limda joylashgan organlarni sanab berish.
3. Ko'ks oralig'i organlarining o'zaro munosabatlarini tushunish.
4. Mediastinumning xirurgik va klinik ahamiyatini bilish.

Nazorat savollari

1. Ko'ks oralig'i tushunchasini izohlang.
2. Ko'ks oralig'ining bo'limlarini sanab bering.
3. Oldingi mediastinumda qaysi tuzilmalar joylashgan?
4. O'rta mediastinumda qaysi organlar joylashgan?
5. Orqa mediastinum tarkibiga nimalar kiradi?
6. Mediastinum organlarining topografik munosabatlari qanday?
7. Mediastinumning klinik va xirurgik ahamiyati nimada?

II BOB. SIYDIK CHIQRISH TIZIMI, *SYSTEMA UROPOETICA*

Mashg'ulot maqsadi:

Siydik chiqarish tizimining anatomik tuzilishini va funksional ahamiyatini o'rganish. Xususan:

1. **Buyraklar (renes)** ning tashqi va ichki tuzilishini, ularning topografiyasi va skeletotopografiyasini o'rganish;
2. Buyrakning qon bilan ta'minlanishi, venoz va limfatik oqimi hamda innervatsiyasini tahlil qilish;
3. **Nefron** – buyrakning strukturaviy-funksional birligi sifatida, uning bo'limlari va siydik hosil bo'lishidagi rolini o'rganish;
4. **Siydik yo'llari:** buyrak jomi va kosachalari (**pelvis renalis, calyces renales**), siydik nayi (**ureter**), siydik pufagi (**vesica urinaria**) va siydik chiqarish kanali (**urethra**) ning tuzilishi, topografiyasi va funksional xususiyatlarini o'rganish;

5. Siydik chiqarish tizimining yoshga xos anatomik xususiyatlari va klinik ahamiyatini tushuntirish.

O‘quv (ta’limiy) vositalari:

1. Ma’ruza va amaliy mashg‘ulot materiallari
2. Odam anatomiyasi bo‘yicha asosiy va qo‘shimcha darsliklar
3. Anatomik mulyajlar va maketlar
4. Jadvallar va sxemalar (buyrak tuzilishi, nefron, qon tomirlari)
5. Nam (ho‘l) anatomik preparatlar
6. Multimedia taqdimotlari (zaruratga ko‘ra)

Nazariy ma’lumotlar

SIYDIK AJRATISH TIZIMI (SYSTEMA UROPOETICA)

Siydik ajratish tizimi buyraklar va siydik chiqaruvchi yo‘llardan iborat bo‘lib, ular quyidagi qismlarga bo‘linadi:

1. **Ichki buyrak qismlari (intraparenximatoz):** to‘plovchi naychalar (**tubulalar**), cho‘zinchoq kanallar (**ductus papillaris**), kichik bo‘shliqlar (**calices minores, 8–9 dona**), katta bo‘shliqlar (**calices majores, 2–3 dona**), buyrak poyalari (**pelvis renalis**)
2. **Tashqi buyrak qismlari (ekstraparenximatoz):** siydik qopiplari (**ureter**), siydik pufagi (**vesica urinaria**), siydik chiqaruvchi kanal (**urethra**).

Bu organlar modda almashinuvi natijasida hosil bo‘lgan, organizmda o‘zgarishlarga uchramaydigan birikmalarni tashqi muhitga ajratish vazifasini bajaradi. Asosan yakuniy mahsulotlar suvli eritmalar shaklida – tuzlar, ishqorlar va organik moddalar ko‘rinishida chiqariladi. Siydik ajratish tizimi kuniga 1700 litrdan ortiq qonning murakkab filtratsiya va qayta so‘rilish mexanizmini amalga oshiradi.

Rivojlanish bosqichlari. Filogenez. Eng oddiy ko‘p hujayrali organizmlarda, masalan, shilliqqo‘mloqlarda, maxsus ajratish organlari mavjud emas; almashinuvi mahsulotlari hujayra poralari orqali diffuziya orqali chiqariladi. Pastki qurtlarda ajratish organlari **pronefridiyalar** – tarmoqsimon naychalar bo‘lib, ular teri yuzasidagi teshiklar orqali ochiladi. Halqali qurtlarda esa **metanefridiyalar** rivojlangan; ular ikkilamchi bo‘shliq (coelom) bilan bog‘liq bo‘lib, bir uchi

coelomga ochilgan, ikkinchi uchi teri yuzasiga chiqqan. Metanefridiyalar umurtqalilarning ajratish organlarining prototipi hisoblanadi.

Umurtqalilarda asosiy buyrak organi buyrak bo'lib, evolyutsiya davomida uch rivojlanish bosqichidan o'tadi. Bu jarayon ontogenezda ham takrorlanadi, shuning uchun insonda ham uch avlod buyrak shakllari ketma-ket rivojlanadi.

Ontogenez. Buyraklar **mezodermaning o'rta qatlamidan (mesoderm)**, ya'ni uning segmental oyoqlaridan (**nefromlar**) rivojlanadi.

1. **Oldingi buyrak (Pronephros).** Ikkinchi haftaning oxirida shakllanadi va 40–50 soat davomida faoliyat ko'rsatadi. Mezodermaning oldingi 8–10 segmental oyoqlaridan egri naychalar (pronefridiyalar) hosil bo'ladi. Pastki umurtqalilar va baliq, amfibiyalar larvalarida ishlaydi, yuqori umurtqalilar va insonda mavjud emas.
2. **Dastlabki buyrak (Mesonephros).** Uch haftaning oxiridan rivojlanadi. Mezodermaning 25 segmental oyoqlaridan hosil bo'ladi. Baliq va amfibiyalar kabi kattalarda faoliyat ko'rsatadi. Yuqori umurtqalilar va inson embrionida vaqtinchalik faol bo'ladi. Metanefridiyalar hosil bo'lib, ular mesoneftral kanal bilan bog'lanadi. Shu vaqtda aortadan chiqadigan qon tomirlari kapillyar to'r hosil qiladi, kanalchalar bu kapillyarlarga yopishadi va buyrak tanachasi (**corpusculum renale**) hosil bo'ladi.
3. **Oxirgi buyrak (Metanephros).** Ikkinchi oyda rivojlanishni boshlaydi va uchinchi oyda doimiy buyrak funksiyasini bajaradi. Bu kattalar umurtqalilarda va insonda hayot davomida faoliyat ko'rsatadigan buyrakdir. Rivojlanishi ikki manbadan: mesoneftral (**Wolff**) kanal – siydik yo'llari, siydik qopiqdari, buyrak bo'shliqlari, cho'zinchoq kanallar va to'plovchi naychalar rivojlanadi. Nefrogenik to'qima – buyrak kanalchalari (nefronlar) hosil bo'ladi.

Siydik pufagi va uretra cloaca transformatsiyasi bilan rivojlanadi: Embrionda **cloaca** – bu orqa ichakning kengayishi bo'lib, siydik, axlat va jinsiy mahsulotlar umumiy qabul qiluvchisi. **Wolff** kanali cloacaga ochilgan joyda allantois paydo bo'ladi. **Urorrectal** o'tkazuvchi qatlam cloacani old va orqa qismlarga ajratadi: orqa qismi to'g'ruchak ichakka aylanadi, old qismi esa siydik pufagi va genitourinal

sinusga aylanadi. Doimiy buyrak eng oxirgi bel va yuqori sakral segmentlarda rivojlana boshlaydi, keyin esa uchinchi oyda ko‘tariladi.

Yoshga bog‘liq xususiyatlar. Yangi tug‘ilgan chaqaloq va 2 yoshgacha bo‘lgan bolalarda buyrak lobli va qobiq yuzasi g‘allali. Kattalarda silliq bo‘ladi. Buyrakning o‘sishi asosan birinchi yil davomida sodir bo‘ladi; jinsiy yetilishgacha kortikal qism o‘sadi. Buyrak bo‘shliqlari yangi tug‘ilganlarda keng, ampul shaklida. Ureterlar egri yo‘nalishda. Siydik pufagi yangi tug‘ilganlarda cho‘ziq shakl, birinchi yillarda nok shakl, 8–12 yoshda tuxum shaklida. 1–3 yoshda pufakning tag qismi pubik simfiz sathida joylashadi, keyinchalik pastga tushadi. Qariyalar davrida siydik ajratish tizimi mushak tolalari elastikligini yo‘qotadi.

Tizimni tekshirish usullari: tsistoskopiya, urokinamika, ultrasonografiya (USG), kompyuter tomografiya (KT), magnit-rezonans tomografiya (MRT), urografiya, sintigrafiya, laborator tahlillar.

Metodik ko‘rsatmalar

1. Darslik va ma‘ruza materiallari asosida siydik ajratish tizimining umumiy tuzilishi va funksional ahamiyatini o‘rganish. Tizim tarkibiga kiruvchi organlar (buyraklar, siydik naylari, siydik pufagi va siydik chiqarish kanali)ning o‘zaro anatomik va funksional bog‘liqligini tahlil qilish.
2. Siydik ajratish tizimining asosiy vazifalarini (siydik hosil qilish, organizmdan almashinuv mahsulotlarini chiqarish, suv-tuz va kislota-ishqor muvozanatini saqlash) tushuntirish.
3. Tizim organlarining topografik joylashuvi, qo‘shni organlar bilan munosabati va klinik ahamiyatiga e‘tibor qaratish.
4. Siydik ajratish tizimining qon bilan ta‘minlanishi, venoz va limfatik oqimi hamda innervatsiyasining umumiy prinsiplari bilan tanishish.
5. Siydik ajratish tizimi organlarining yoshga oid va jinsiy xususiyatlarini tahlil qilish.

Nazorat savollari

1. Siydik ajratish tizimi tarkibiga qaysi organlar kiradi?
2. Siydik ajratish tizimining asosiy va qo‘shimcha vazifalarini sanab bering.

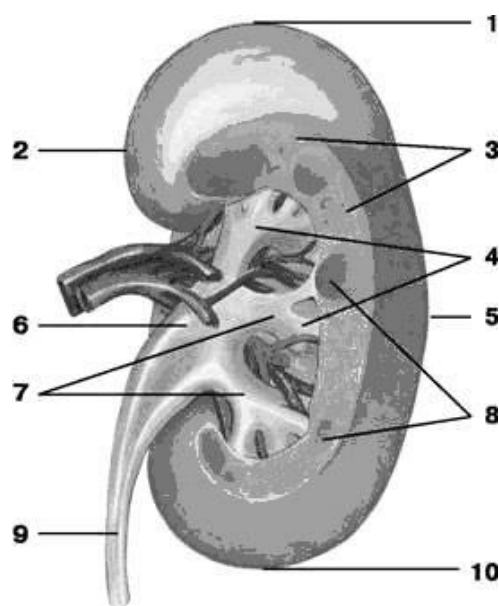
3. Buyrakning organizm homeostazini saqlashdagi ahamiyati nimadan iborat?
4. Siydik ajratish tizimi organlarining umumiy topografiyasini tushuntiring.
5. Siydik ajratish tizimining qon bilan ta'minlanishining umumiy prinsiplari qanday?
6. Siydik ajratish tizimi innervatsiyasining ahamiyati nimada?
7. Siydik ajratish tizimi organlarining yoshga oid xususiyatlarini aytib bering.
8. Siydik ajratish tizimi kasalliklarining klinik belgilariga misollar keltiring.

BUYRAK (REN, NEPHROS)

1. Vazifalari (Funksiyalari). Buyrak siydik ajratish tizimining asosiy juft a'zosi bo'lib, nafaqat siydik hosil bo'lishini, balki organizm ichki muhitining barqarorligini ta'minlovchi bir qator muhim funksiyalarni bajaradi: **Asosiy ajratuvchi funktsiya:** qonni filtrlash, qayta so'rilish va sekretiya jarayonlari orqali siydik hosil qilish. **Gomeostatik funktsiya:** organizm ichki muhitining doimiyligini saqlash: qonning kislota-ishqor muvozanati (**pH**) ni me'yorda ushlab turish; ion va tuzlar muvozanatini tartibga solish; azotli almashinuv mahsulotlari (mochevina, kreatinin va boshqalar) miqdorini boshqarish. **Gemodinamik (bosimni tartibga soluvchi) funktsiya:** arterial qon bosimini boshqarishda ishtirok etadi; renin–angiotenzin–aldosteron tizimi orqali renin gormonini sintez va sekretiya qiladi; kallikrein–kinin tizimi faoliyatini ta'minlaydi. **Gemopoezga ta'siri:** eritropoetin gormonini ishlab chiqarish orqali suyak ko'migida eritrotsitlar hosil bo'lishini rag'batlantiradi. **Biologik faol moddalar sintezi:** prostaglandinlar va boshqa biologik faol moddalarni sintez qiladi, ular tomir tonusi va yallig'lanish jarayonlariga ta'sir ko'rsatadi.

2. Rivojlanish manbai (Embriogenezi). Buyrak mezodermaning o'rta qatlamidan, aniqrog'i uning segmentar oyoqchalari – nefrotomlardan rivojlanadi. Ontogenez davomida buyrak ketma-ket almashinuvchi uch rivojlanish bosqichi orqali shakllanadi: 1. Oldingi buyrak – **Pronephros:** embrional rivojlanishning dastlabki davrida hosil bo'ladi; 5–8 ta naychadan tashkil topgan; Taxminan 50 soat davomida mavjud bo'ladi; Funksional ahamiyati yuqori umurtqalilar va insonda yo'q, ammo pronephrosning chiqaruv yo'li (kanali) keyingi buyrak avlodlari uchun

saqlanib qoladi. 2. Dastlabki (birlamchi) buyrak – **Mesonephros**: oldingi buyrakdan keyin rivojlanadi; 25–30 ta egri naychadan iborat; Naychalar kapillyar chigallar bilan birikib, buyrak tanachalarini (**corpusculum renale**) hosil qiladi; Pastki umurtqalilarda (baliqlar, amfibiyalar) doimiy buyrak sifatida faoliyat ko‘rsatadi; Inson embrionida esa vaqtinchalik faoliyat bajaradi va keyinchalik regressiyaga uchraydi.



Rasm 10. Buyrak, orqa tomondan ko‘rinishi

1 – yuqori uchi, *extremitas superior*; 2 – medial cheti, *margo medialis*; 3 – buyrakning po‘stloq moddasi, *cortex renis*; 4 – kichik buyrak kosachalari, *calyces renales minores*; 5 – lateral cheti, *margo lateralis*; 6 – buyrak jomi, *pelvis renalis*; 7 – katta buyrak kosachalari, *calyces renales majores*; 8 – buyrakning miya moddasi (piramidalar), *medulla renis (pyramides renales)*; 9 – siydik nayi, *ureter*; 10 – pastki uchi, *extremitas inferior*.

Embrion rivojlanish jarayonida birlamchi buyrak chiqaruv yo‘li – **Volf (Wolff) kanali** paydo bo‘ladi. U siydik-jinsiy burma (**plica urogenitalis**) tarkibida joylashadi va embrionda taxminan 2 oygacha faoliyat ko‘rsatadi.

Keyinchalik uning o‘rnini yakuniy, doimiy buyrak – **metanefros (metanephros)** egallaydi. Ushbu bosqichda quyidagi tuzilmalar shakllanadi: buyrakning po‘stloq (**kortikal**) va mag‘iz (**medullyar**) moddalari; buyrak jomi (**pelvis renalis**); katta va kichik kosachalar; siydik naychalari. Buyrak rivojlanishi

jarayonida u dastlab kichik chanoq sohasida joylashib, keyinchalik bel sohasiga ko'tariladi (buyrakning ko'tarilishi – **ascensus renis**).

3. Buyrakning topografiyasi. Ikkala buyrak ham bel sohasida, qorin pardaning orqa tomonida (**retroperitoneal**) joylashgan.

Old qorin devoriga proyeksiyasi: **o'ng buyrak**: regio epigastrica, regio umbilicalis, regio abdominalis lateralis dextra; **chap buyrak**: regio epigastrica, regio abdominalis lateralis sinistra.

Skeletotopiya. Buyraklar umurtqa pog'onasining ikki tomonida, XII ko'krak va I–II bel umurtqalari darajasida joylashadi; Chap buyrakning yuqori uchi ba'zan XI ko'krak umurtqasigacha yetadi; XII qovurg'a: chap buyrakni deyarli teng ikki qismga bo'ladi; o'ng buyrakda esa 1/3 qismi qovurg'adan yuqorida, 2/3 qismi pastda joylashadi.

Qo'shni a'zolar: o'ng buyrak bilan tutashadi: o'ng buyrakusti bezi, jigar, o'n ikki barmoqli ichak, ingichka ichak, yo'g'on ichakning o'ng egilishi (flexura coli dextra). Chap buyrak bilan tutashadi: chap buyrakusti bezi, taloq, oshqozon, oshqozon osti bezi, ingichka ichak, yo'g'on ichakning chap egilishi (flexura coli sinistra). Orqa tomondan: buyraklar mushakli yotoqda joylashadi: m. diaphragmaticus, m. psoas major, m. quadratus lumborum, m. transversus abdominis.

4. Buyrakning makroskopik tuzilishi. Buyrakda quyidagi anatomik qismlar ajratiladi: oldingi (ko'proq bo'rtib chiqqan) va orqa yuzalar – facies anterior et posterior; yuqori va pastki uchlari – extremitas superior et inferior; lateral (qavariq) va medial (botiq) chetlari – margo lateralis et medialis. Medial chetning markazida buyrak darvozasi – **hilum renale** joylashgan. Shu joydan: buyrak arteriyasi, buyrak venasi, nervlar va siydik nayi (**ureter**) o'tadi. Bu tuzilmalar majmuasi buyrak oyoqchasi – **crus renis** deb ataladi. Darvoza ichkarida buyrak sinusiga – **sinus renalis** olib boradi.

Buyrak qobiq va fiksatsiyasi. Buyrak tashqaridan: Fibroz qobiq (**capsula fibrosa**) bilan qoplangan – u parenximadan oson ajraladi; Yog'li qobiq (**capsula adiposa**) – ayniqsa orqa tomonda qalin; **Buyrak fassiyasi** – old va orqa

varaqchalardan iborat. Buyrakning mustahkamlanishi quyidagilar orqali ta'minlanadi: buyrak fassiyasi; qorin ichki bosimi; mushak yotoq; buyrak oyoqchasi; yog'li kapsula; bel lordozi; boylamlar (lig. hepatorenale, lig. hepatoduodenale).

Buyrakning segmentar tuzilishi. Har bir buyrakda **5 ta segment** ajratiladi: yuqori segment; yuqori-oldingi segment; pastki-oldingi segment; pastki segment; orqa segment. Har bir segment 2–3 ta buyrak bo'lagidan (**lobus renalis**) tashkil topgan. Bir buyrak bo'lagi: bitta piramida, unga yondosh po'stloq moddadan iborat.

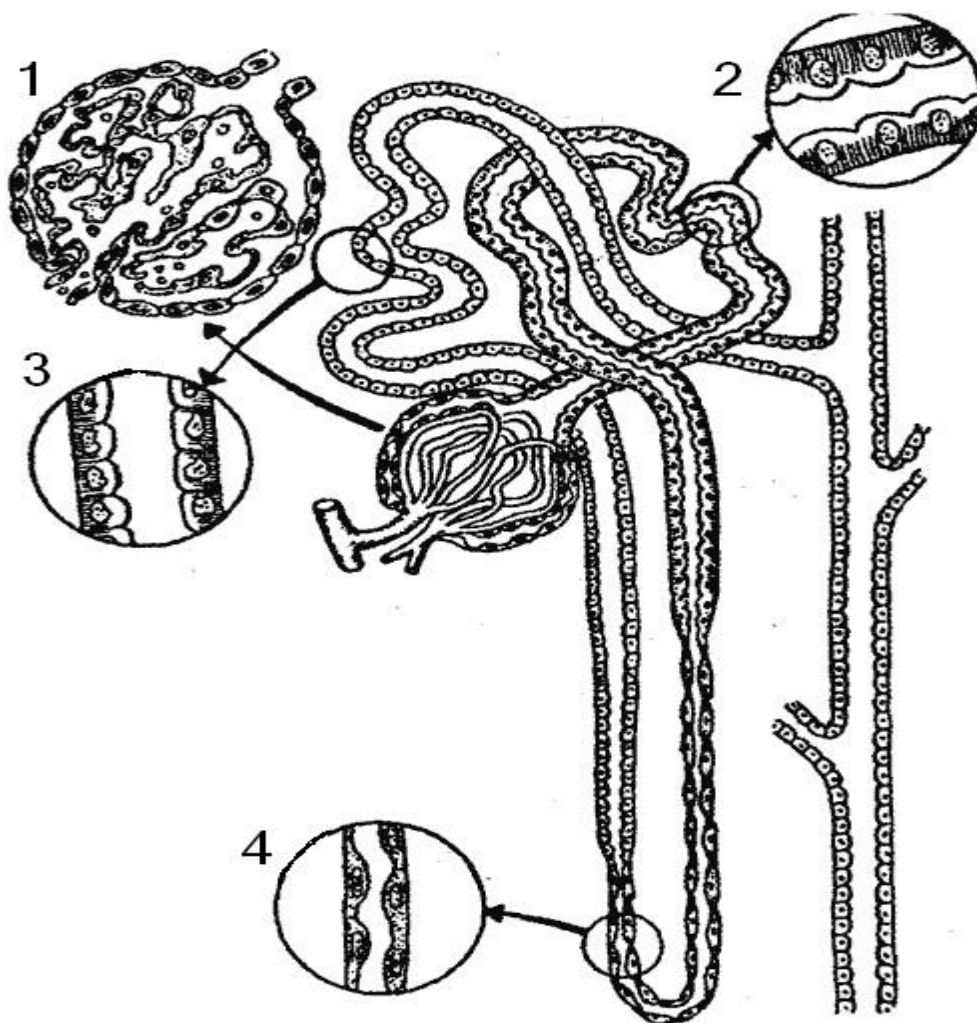
5. Gistologik tuzilishi. Buyrak ichki tuzilmasi: buyrak sinusi, parenxima: po'stloq (**cortex renis**) va mag'iz (**medulla renis**) moddalardan iborat. Mag'iz modda 17–20 ta **buyrak piramidalaridan** iborat; ularning uchi buyrak so'rg'ichi (**papilla renalis**) bilan sinusga ochiladi. Po'stloq modda periferiyada joylashadi; piramidalar orasiga kirib, buyrak ustunlarini (**columnae renales**) hosil qiladi; asosiy funksional birlik – **nefronlar** joylashgan.

Nefron – buyrakning struktur-funksional birligi. Har bir buyrakda 1 milliondan ortiq nefron mavjud. Nefron tarkibi: kapillyar chigali – **glomerulus**; glomerula kapsulasi (**Bowman kapsulasi**); proksimal o'ralma kanalcha; **Genle halqasi**; distal o'ralma kanalcha; to'plovchi naycha.

Buyrak qon bilan ta'minlanishi va siydik hosil bo'lishi. Buyrak arteriyasi qorin aortasidan chiqib, yuqori bosim bilan keladi. Qon aylanishining xususiyati — ikki karra kapillyar tarmoq mavjudligi: 1. **glomerulyar** – filtratsiya uchun; 2. **kanalchaviy** – qayta so'rilish (reabsorbsiya) uchun. Bir sutkada: buyrakdan ≈ 1500 litr qon o'tadi; 1,5–2 litr ikkilamchi siydik ajraladi.

Siydik chiqaruvchi tuzilmalar: to'plovchi naychalar \rightarrow so'rg'ich kanallari (**ductuli papillares**) \rightarrow kichik kosachalar (7–10 ta) \rightarrow katta kosachalar (2–3 ta) \rightarrow buyrak jomi. Kosacha devoridagi **fornikal apparat**: sistolik va diastolik qisqarish orqali siydik oqimini ta'minlaydi.

6. Yoshga bog'liq xususiyatlar. Yangi tug'ilganlarda buyrak yumaloq va bo'rtma; vazni ≈ 12 g; Asosiy o'sish 1-yilda; Po'stloq modda 16 yoshda to'liq rivojlanadi; 50 yoshdan keyin va ozg'inlikda buyraklar pastga tushadi; Barcha yoshda o'ng buyrak chapdan pastroq joylashadi.



Rasm 11. Nefronning tuzilishi

1 – kapillyar tugunchasi (glomerula), glomerulus; 2 – naychanning proksimal qismi: 2a – glomerula kapsulasi (Bowman kapsulasi), capsula glomeruli; 2b – buyrakning o‘ralma proksimal naychasi, tubulus renalis contortus proximalis; 3 – naychanning distal qismi (o‘ralma distal naycha), tubulus renalis contortus distalis; 4 – Genle halqasining ingichka qismi, ansa nephroni (**Henle**).

7. Buyrak rivojlanishining anomaliyalari. Buyrak anomaliyalari asosan soni, joylashuvi, tuzilishi hamda chiqaruvchi yo‘llari bilan bog‘liq bo‘ladi.

Buyrak soniga oid anomaliyalar. **Buyrak aplaziyasi** – buyrakning tug‘ma yo‘qligi; bir tomonlama yoki ikki tomonlama bo‘lishi mumkin; qo‘shimcha (uchinchi) buyrak; Ikki martalik (dubl) buyrak; **Qo‘shilib ketgan buyraklar:** podkova shaklidagi buyrak; L-simon buyrak; S-simon buyrak.

Buyrak joylashuvining anomaliyalari (distopiyalar). Buyrakning normal anatomik holatdan chetga chiqib joylashishi **buyrak distopiyasi** deb ataladi.

Joylashuviga qarab quyidagi turlari farqlanadi: chanoq buyragi; bel sohasidagi buyrak; yonbosh buyrak; ko'krak qafasi buyragi.

Boshqa anomaliyalar: chiqaruvchi yo'llar anomaliyalari (kosacha–jom tizimi va ureterlar); buyrak segmentatsiyasining buzilishi; tuzilish anomaliyalari, jumladan: buyrak polikistozi – ko'p sonli kistalar bilan kechuvchi irsiy kasallik; megakalioz – buyrak kosachalarining patologik kengayishi.

Potter sindromi (**Potter yuzi**). Ikki tomonlama buyrak yetishmovchiligi yoki og'ir buyrak anomaliyalari bilan kechadi. Quyidagi tashqi belgilar bilan xarakterlanadi: ko'zlarning keng joylashuvi (**ko'z gipertelorizmi**); quloq supralarining past joylashishi; burunning yassiligi va zich ko'rinishi.

8. Buyrakni tekshirish va diagnostika usullari. Rentgenologik tekshiruv. Bel sohasining oddiy rentgenografiyasida buyraklarning pastki qismi konturlari ko'rinishi mumkin; Buyrakni to'liq vizualizatsiya qilish uchun (**pnevmoretroperitoneografiya**) qo'llaniladi. Kontrastli rentgen tekshiruv. Buyrakning chiqaruvchi tizimini (kosachalar, jom, ureter) tirik organizmda o'rganish imkonini beradi; Tomir ichiga kontrast modda yuboriladi, u buyrak orqali ajralib, siydik bilan birga rentgenogrammada aniq tasvir hosil qiladi. Ushbu usul vena ichiga uroografiya (**intravenoz uroografiya**) deb ataladi va buyrakning morfofunktsional holatini baholashda keng qo'llaniladi.

Metodik ko'rsatmalar

1. Buyrakning tashqi tuzilishini o'rganish: yuqori va pastki uchlari, medial va lateral chetlari, oldingi va orqa yuzalari.
2. Buyrak darvozasi va uning tarkibiy qismlarini (a. renalis, v. renalis, pelvis renalis) aniqlash.
3. Buyrak parenximasining tuzilishini o'rganish: po'stloq va miya moddasi, buyrak piramidalari va so'rg'ichlari.
4. Buyrak ichki bo'shliqlar tizimini ko'rib chiqish: kichik va katta buyrak kosachalari, buyrak jomi.
5. Nefron tuzilishi va uning funksional bo'limlarini (glomerula, naychalar tizimi) o'rganish hamda ularning siydik hosil bo'lishidagi rolini tushuntirish.

6. Buyrakning qon bilan ta'minlanishi va mikrotsirkulyator ruslani (glomerulyar kapillyarlar) klinik nuqtai nazardan tahlil qilish.

Nazorat savollari

1. Buyrakning tashqi tuzilishini tavsiflab bering.
2. Buyrak darvozasi orqali qaysi tuzilmalar o'tadi?
3. Buyrak parenximasi qanday qismlardan iborat?
4. Buyrak piramidalari va so'rg'ichlarining funksional ahamiyati nimada?
5. Buyrak kosachalari va buyrak jomining vazifasini tushuntiring.
6. Nefron nima va u qanday qismlardan tashkil topgan?
7. Glomerulyar filtratsiya nima?
8. Buyrakning qon bilan ta'minlanishi va mikrotsirkulyatsiyasi qanday amalga oshadi?
9. Buyrakning klinik jihatdan muhim anatomik xususiyatlarini ayting.
10. Buyrakning yoshga oid anatomik farqlari nimalardan iborat?

SIYDIK NAYI (URETER)

1. Vazifasi. Siydik nayi — buyrak jomini (**pelvis renalis**) siydik pufagi (**vesica urinaria**) bilan bog'lovchi juft naychasimon a'zo hisoblanadi. Uning asosiy vazifasi buyrakda hosil bo'lgan siydikni **peristaltik qisqarishlar** orqali siydik pufagiga o'tkazishdan iborat.

2. Rivojlanish manbai (Embriogenezi). Siydik nayi birlamchi buyrak (**mesonefros**) chiqaruv yo'lining ureteral o'simtasidan rivojlanadi. Ushbu o'simta keyinchalik buyrak jomi va kosachalar tizimi bilan birgalikda differensiyalanadi.

3. Topografiyasi. Siydik nayi qorin pardaning orqa tomonida (**retroperitoneal**) joylashadi. Buyrak darvozasida u buyrak tomirlaridan orqaroqda joylashgan; O'ng siydik nayining yuqori qismi oldida o'n ikki barmoqli ichakning tushuvchi qismi (**pars descendens duodeni**), chap siydik nayi oldida esa **flexura duodenojejunalis** joylashadi.

Anatomik munosabatlari. Siydik nayi quyidagi tuzilmalarni kesib o'tadi: **a. et v. testiculares** (erkaklarda) / **ovaricae** (ayollarda); **a. et v. iliaca communis**; **a. uterina** (ayollarda). Kichik chanoq sohasida **Ayollarda**: siydik nayi bachadon nayi

orqasidan o'tadi, bachadon bo'yniga yaqinlashadi va so'ngra qin bilan siydik pufagi orasida joylashadi. **Erkaklarda:** chanoq qismi urug' chiqaruvchi naydan tashqarida joylashadi, keyin uni kesib o'tadi va urug' pufakchasining yuqori chetidan biroz pastroqda siydik pufagiga kiradi.

4. Anatomik tuzilishi. Siydik nayida uch asosiy qism ajratiladi: 1. Qorin (abdominal) qismi – **pars abdominalis** katta bel mushagi (m. psoas major) old yuzasi bo'ylab kichik chanoqgacha tushadi; 2. Chanoq qismi – **pars pelvina** chanoq chegara chizig'idan oldinga, ichkariga va pastga yo'nalib, siydik pufagi tubigacha yetadi; 3. Devori ichidagi qism – **pars intramuralis** siydik pufagi devorini teshib o'tib, uning bo'shlig'iga ochiladi.

Siydik nayining fiziologik torayishlari. Siydik nayida 4 ta fiziologik torayish mavjud: buyrak jomidan siydik nayiga o'tish joyida; qorin va chanoq qismlari chegarasida; chanoq qismi davomida; siydik pufagi devori ichida.

5. Gistologik tuzilishi. Siydik nayi devori uch qavatdan iborat: Tashqi qavat – **adventitsiya**; O'rta qavat – **mushak qavati**: tashqi aylana (sirkulyar) qatlam; ichki bo'ylama (longitudinal) qatlam; siydik pufagiga yaqin joyda qo'shimcha uchinchi bo'ylama qatlam mavjud; Ichki qavat – **shilliq qavat**: o'tuvchi epiteliy bilan qoplangan; chuqur bo'ylama burmalar hosil qiladi. Mushak qavatining ritmik qisqarishlari siydikning buyrakdan siydik pufagiga siljishini ta'minlaydi.

6. Yoshga bog'liq xususiyatlar. Yangi tug'ilgan chaqaloqlarda siydik nayi egri-bugri yo'nalishda bo'lib, uzunligi 5–7 sm ni tashkil etadi; 4 yoshga kelib, uning uzunligi taxminan 15 sm ga yetadi.

7. Rivojlanish anomaliyalari. **Atreziya** – siydik nayining tabiiy ochilishi yoki kanalining tug'ma yo'qligi; **Megaauréter** – siydik nayining tug'ma kengayishi; **Og'ir ektopiyalar** – siydik nayining quyidagi a'zolarga ochilishi: ichakka; siydik chiqarish kanaliga; erkaklarda: urug' pufakchalari yoki urug' chiqaruvchi nayga; ayollarda: bachadon nayi, bachadon yoki tashqi jinsiy a'zolarga.

8. Diagnostika usullari. Rentgenogrammada siydik nayi buyrakdan siydik pufagigacha cho'zilgan ingichka va uzun soya ko'rinishida aniqlanadi; Uning

konturlari aniq va silliq bo‘ladi; Siydik nayi ikki tekislikda egri joylashgan: sagittal tekislikda; frontal tekislikda.

Klinik jihatdan muhim egilishlar: bel qismida – ichkariga (**medial**); chanoq qismida – tashqariga (**lateral**). Qo‘shimcha usul: **pielografiya** – kosacha–jom tizimi va siydik nayining kontrast bilan tekshirilishi.

Metodik ko‘rsatmalar

1. Siydik nayining umumiy tavsifi, boshlanish va tugash joylarini aniqlash (buyrak jomidan siydik pufagigacha).
2. Siydik nayining topografiyasini o‘rganish: qorin bo‘shlig‘i va chanoq qismidagi joylashuvi, qo‘shni organlar bilan munosabati.
3. Siydik nayining devor tuzilishini o‘rganish: shilliq qavat, mushak qavati va tashqi qavat.
4. Siydik nayining fiziologik torayish joylarini aniqlash va ularning klinik ahamiyatini (tosh tiqilishi) tushuntirish.
5. Siydik nayining peristaltik harakatlari va siydik o‘tish mexanizmini tushuntirish.

Nazorat savollari

1. Siydik nayi qayerdan boshlanadi va qayerda tugaydi?
2. Siydik nayining topografik qismlarini sanab bering.
3. Siydik nayining devori qaysi qavatlardan iborat?
4. Siydik nayining fiziologik torayish joylari qayerlarda joylashgan?
5. Siydik nayining peristaltik harakatlari qanday ahamiyatga ega?
6. Siydik nayining qon bilan ta‘minlanishi qanday amalga oshadi?
7. Siydik nayida toshlar ko‘proq qaysi joylarda tiqilib qoladi va nima sababdan?
8. Siydik nayining qo‘shni organlar bilan anatomik munosabatini tushuntiring.

SIYDIK PUFAGI (VESICA URINARIA)

1. Funksiyasi. Siydik pufagi — juft bo‘lmagan bo‘shliq organ bo‘lib, buyraklarda hosil bo‘lgan siydikni vaqtincha to‘plash va chiqarishga xizmat qiladi.

2. Embrional rivojlanishi. Siydik pufagining boshlang‘ich rudimenti embrion rivojlanishining 7-haftasida shakllana boshlaydi. Uning rivojlanishi kloaka, allantois hamda birlamchi buyrak yo‘llarining qayta tuzilishi bilan bog‘liq bo‘lib, natijada

siydik-jinsiy sinus hosil bo‘ladi. Perinatal davrning 2-oyida siydik pufagining tubi va uchburchagi, shuningdek siydik yo‘li — uraxus shakllanadi. Tug‘ilgandan keyin uraxus o‘rta kindik boylamiga (**lig. umbilicale medianum**) aylanadi.

3. Topografiyasi. Siydik pufagi kichik chanoq bo‘shlig‘ida joylashadi. Uning uchi qov simfizi ortida joylashgan bo‘lib, faqat pufak to‘lganda simfizning yuqori chetidan biroz ko‘tariladi. Pufakning tubi siydik-jinsiy diafragma mahkamlangan. Yuqori va orqa qismlariga qorin parda va yog‘ to‘qimasi bilan ajratilgan ingichka ichak ilgaklari tutashadi. Erkaklarda pufakning orqa tomonida urug‘ pufakchalari va to‘g‘ri ichak, ayollarda esa bachadon va qinning yuqori qismi joylashgan.

4. Anatomik tuzilishi. Siydik pufagida quyidagi qismlar farqlanadi: tana — **corpus vesicae**; uchi — **apex vesicae**; tubi — **fundus vesicae**; bo‘yni — **collum vesicae**; old, orqa va yon devorlar — **paries anterior, posterior et laterales**. Pufak bo‘ynining pastki qismida siydik chiqarish kanalining ichki teshigi — **ostium urethrae internum** joylashadi. **Boylamlari:** o‘rta kindik boylami — **lig. umbilicale medianum**; erkaklarda: qov–prostata boylami — **lig. puboprostaticum**; ayollarda: qov–pufak boylami — **lig. pubovesicale**. **Mushaklari:** qov–pufak mushagi — **m. pubovesicalis**; to‘g‘ri ichak–pufak mushagi — **m. rectovesicalis**; erkaklarda: pufak–prostata mushagi — **m. vesicoprostaticus**; ayollarda: pufak–qin mushagi — **m. vesicovaginalis**.

5. Gistologik tuzilishi. Siydik pufagi devori shilliq, mushak, adventitsial va qisman seroz qavatlardan tashkil topgan. Shilliq qavat ko‘plab burmalar hosil qiladi va o‘tuvchi (transitsion) epiteliy bilan qoplangan; shilliq bezlar mavjud. Pufakning pastki qismida uchta teshik bo‘lib, ikkitasi siydik nayi teshiklari (**ostia ureterum**), uchinchi esa siydik chiqarish kanalining ichki teshigidir. Ushbu teshiklar orasida uchburchak shaklli silliq maydon — siydik pufagi uchburchagi (**trigonum vesicae**) joylashgan. Bu sohada shilliq qavat osti qavati bo‘lmaydi, burmalar hosil qilmaydi va mushak qavati bilan zich birikkan. Uchburchakning asosini **plica interureterica** chegaralaydi.

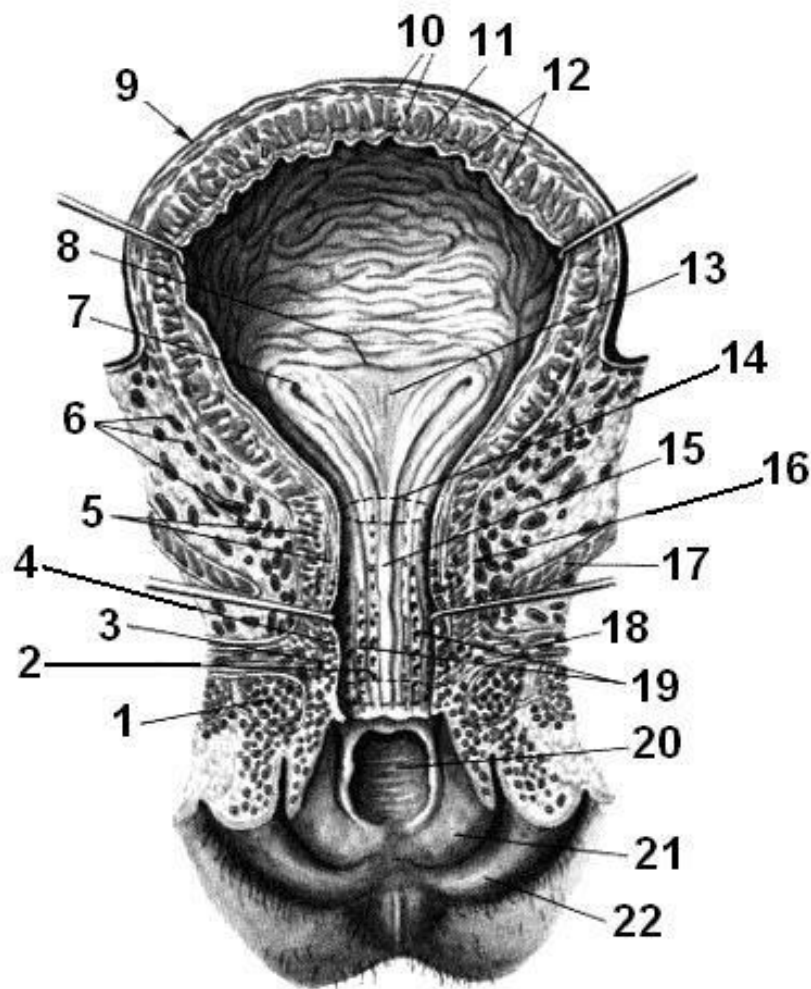
Mushak qavati uch qatlamdan iborat: tashqi uzunlamas, o‘rta halqasimon va ichki uzunlamas silliq mushak tolalari. Ushbu tolalar birgalikda siydikni chiqaruvchi

mushak — **m. detrusor urinaeni** hosil qiladi. Pufak bo‘yni sohasida o‘rta mushak qavati ichki teshik atrofida pufak sfinkterini — **m. sphincter vesicaeni** tashkil etadi.

6. Yoshga oid xususiyatlari. Yangi tug‘ilgan chaqaloqlarda siydik pufagi kattalarga nisbatan yuqoriroq joylashadi. Tug‘ilgandan so‘ng pufak asta-sekin pastga tushadi va hayotining 4-oyida qov simfizining yuqori chetidan taxminan 1 sm balandlikda joylashadi. Yangi tug‘ilganlarda pufak shpindelsimon, ilk yoshdagi bolalarda noksimon, 8–12 yoshda esa tuxumsimon shaklga ega bo‘ladi. Chaqaloqlarda pufak tubi yetarlicha rivojlanmagan, pufak uchburchagi frontal holatda joylashadi. 1–3 yoshda pufak tubi qov simfizining yuqori cheti darajasida bo‘lib, keyinchalik asta-sekin pastga siljiydi.

7. Rivojlanish nuqsonlari. Atsistiya — siydik pufagining tug‘ma yo‘qligi. **Kloakal ekstrofiya** — pufak devorida ichak shilliq qavati uchrashi bilan kechuvchi rivojlanish nuqsoni. **Siydik pufagi ekstrofiyasi** — oldingi qorin devorining pastki qismi va pufak tanasining yetishmasligi; defekt pufakning orqa devori bilan qoplanib, unda siydik naylari teshiklari ochiq bo‘ladi. **Gipospadiya:** erkaklarda siydik chiqarish kanalining distal qismi bo‘lmasligi (tashqi teshik jinsiy olatning pastki yuzasida, moyak xaltasida yoki oraliqda joylashadi); ayollarda esa kanalning orqa devori nuqsoni sababli tashqi teshik qin bo‘shlig‘iga ochiladi. **Epispadiya** — siydik chiqarish kanalining oldingi devori to‘liq yoki qisman yopilmasligi bilan tavsiflanadigan tug‘ma nuqson.

8. Diagnostika usullari. Siydik pufagi bo‘shlig‘ini endoskopik tekshirish **sistoskopiya** deb ataladi va u siydik chiqarish kanali orqali kiritiladigan sistoskop yordamida bajariladi. Shuningdek, rentgenologik tekshiruv usullari ham qo‘llaniladi.



Rasm 12. Siydik pufagi

1 – qin dahlizining piyozchasi, bulbus vestibuli; 2 – siydik chiqarish kanalining tashqi teshigi, ostium urethrae externum; 3 – g‘ovak qavat, tunica spongiosa; 4 – shilliq qavat, tunica mucosa; 5 – mushak qavati, tunica muscularis; 6 – pufak venoz chigali, plexus venosus vesicalis; 7 – siydik nayi (ureter) teshigi, ostium ureteris; 8 – siydik naylari orasidagi burma, plica interureterica; 9 – siydik pufagi, vesica urinaria; 10 – mushak qavati, tunica muscularis; 11 – shilliq osti qavati, tela submucosa; 12 – shilliq qavat, tunica mucosa; 13 – siydik pufagi uchburchagi, trigonum vesicae; 14 – siydik chiqarish kanalining ichki teshigi, ostium urethrae internum; 15 – siydik chiqarish kanalining qirrasi, crista urethralis; 16 – ayol siydik chiqarish kanali, urethra feminine; 17 – orqa chiqaruv teshigini ko‘taruvchi mushak, m. levator ani; 18 – oraliqning chuqur ko‘ndalang mushagi, m. transversus perinei profundus; 19 – siydik chiqarish kanalining lakunalari, lacunae urethrales; 20 – qin teshigi, ostium vaginae; 21 – kichik jinsiy lab, labium minus pudenda; 22 – katta jinsiy lab, labium majus pudenda.

Metodik ko'rsatmalar

1. Siydik pufagining umumiy tuzilishi va vazifasini o'rganish: siydikni to'plash va chiqarishda ishtiroki.
2. Siydik pufagining qismlarini aniqlash: cho'qqisi, tanasi, tubi va bo'yni.
3. Siydik pufagi devorining qatlamlarini o'rganish: shilliq, shilliq osti, mushak va tashqi qavatlar.
4. Siydik pufagi uchburchagi (trigonum vesicae), siydik naylari va siydik chiqarish kanalining ichki teshiklarini ko'rsatish.
5. Siydik pufagining qon bilan ta'minlanishi, innervatsiyasi va reflektor faoliyatini tushuntirish.
6. Erkak va ayollarda siydik pufagining anatomik-topografik farqlarini tahlil qilish.

Nazorat savollari

1. Siydik pufagining asosiy vazifasi nimadan iborat?
2. Siydik pufagining qismlarini sanab bering.
3. Siydik pufagi devorining qavatlarini tavsiflang.
4. Siydik pufagi uchburchagi (trigonum vesicae) nima va uning ahamiyati nimada?
5. Siydik naylari va siydik chiqarish kanalining pufakka ochilish joylarini tushuntiring.
6. Siydik pufagining mushak qavati (detrusor) qanday tuzilgan?
7. Siydik pufagining qon bilan ta'minlanishi va innervatsiyasini ayting.
8. Erkak va ayollarda siydik pufagining anatomik farqlari nimalardan iborat?
9. Siydik pufagining yoshga oid xususiyatlarini tushuntiring.
10. Siydik chiqarish refleksi qanday amalga oshadi?

III BOB. JINSIY TIZIM (SYSTEMA GENITALIA)

1. Jinsiy tizim a'zolari erkak va ayol jinsiga mansub bo'lib, mos ravishda erkak jinsiy a'zolari (**organa genitalia masculina**) va ayol jinsiy a'zolari (**organa genitalia feminina**)ga bo'linadi. Har ikkala jins a'zolari ichki va tashqi guruhlariga ajratiladi.

2. **Embrional rivojlanishi.** Erkak va ayol jinsiy a'zolarining dastlabki rudimentlari embrion rivojlanishining ilk bosqichlarida har ikkala jinsda bir xil

tarzda shakllanadi. Rivojlanishning 7–9-haftalaridan boshlab umumiy rudimentlarning erkak yoki ayol jinsiy aʼzolariga xos differensiasiyasi yuz beradi. Birlamchi jinsiy bezlar (gonadalar) Volf yoʻllari yonida joylashgan medial tana yuzalarida jinsiy burmalar koʻrinishida paydo boʻladi. Keyinchalik sariq xaltachadan (yolk sac) birlamchi jinsiy hujayralar ushbu sohalarga migratsiya qilib, gonadalarni qoplaydi va embrional epiteliy bilan birgalikda rivojlanadi. Ushbu hujayralar faol boʻlinib, ostidagi mezenximaga kirib boradi. Homiladorlikning 2-oyining oxiridan boshlab gonadalarning gistologik jinsiy differensiasiyasi boshlanadi.

3. Erkak jinsiy aʼzolarining umumiy tavsifi. Ichki erkak jinsiy aʼzolari tarkibiga quyidagilar kiradi: moyaklar — **testes**; moyak ortigʻi — **epididymis**; urugʻ chiqaruvchi yoʻllar — **ductus deferentes**; urugʻ pufakchalari — **vesiculae seminales**; prostata bezi — **prostata**; bulbo-uretral bezlar — **glandulae bulbourethrales**. Tashqi erkak jinsiy aʼzolari: jinsiy olat — **penis**; moyak xaltasi — **scrotum**.

4. Ayol jinsiy aʼzolarining umumiy tavsifi. Ichki ayol jinsiy aʼzolari: tuxumdonlar — **ovarium**; tuxumdon ortigʻi — **opooporon**; bachadon naylari — **tubae uterinae (salpinx)**; bachadon — **uterus**; qin — **vagina**. Tashqi ayol jinsiy aʼzolari: katta va kichik jinsiy lablar — **labia majora et minora pudendi**; klitor — **clitoris**; qov sohasi — **mons pubis**; qin dahlizi — **vestibulum vaginae**; dahliz piyozchasi — **bulbus vestibuli**; katta va kichik dahliz bezlari — **glandulae vestibulares major et minor**.

5. Funktsional ahamiyati. Jinsiy aʼzolar ikki asosiy funksiyani bajaradi: **Generativ funksiya** — jinsiy hujayralarni ishlab chiqarish: erkaklarda spermatozoidlar, ayollarda tuxum hujayralar. Ushbu hujayralarning urugʻlanish jarayonida qoʻshilishi embrion rivojlanishining boshlanishiga olib keladi. **Endokrin funksiya** — gonadalar (tuxumdonlar va moyaklar) tomonidan jinsiy gormonlar ishlab chiqarilishi. Ushbu gormonlar organizmning oʻsishi, jinsiy yetilishi, jinsiy xulq-atvori hamda ikkilamchi jinsiy belgilar shakllanishini boshqaradi. Bundan

tashqari, homiladorlik davrida ayol jinsiy a'zolari embrion va homilaning rivojlanish muhiti bo'lib, uning oziqlanishi va himoyasini ta'minlaydi.

6. Yoshga oid xususiyatlari. Tug'ilishdan boshlab pubertat davrigacha erkak va ayol jinsiy a'zolari nisbatan sekin rivojlanadi. O'smirlik davrida esa gormonal (gumoral) regulyatsiya ta'sirida ularning jadal o'sishi va funksional yetilishi kuzatiladi. Ayollarda reproduktiv funktsiya, odatda, **klimakterik davr** boshlanishigacha saqlanadi (o'rtacha 47–50 yosh). Erkaklarda esa reproduktiv imkoniyatlar ancha uzoq muddat davom etadi.

7. Tekshirish va diagnostika usullari. Jinsiy tizim a'zolarini tekshirishda quyidagi zamonaviy diagnostik usullar qo'llaniladi: magnit-rezonans tomografiya (MRT); kompyuter tomografiya (KT); ultratovush diagnostikasi (UTT); jinsiy bezlar sekreti va gormonlarini biokimyoviy tahlil qilish. Rentgenologik tekshiruv usullari jinsiy bezlar hujayralarining bo'linishiga salbiy ta'siri tufayli juda kam hollarda qo'llaniladi.

Erkak va Ayol Jinsiy A'zolarining Embrional Rivojlanish Manbalari

Manba (rudiment)	Erkak jinsiy a'zolari	Ayol jinsiy a'zolari
Indifferent gonada	Moyak (testis)	Tuxumdon (ovarium)
Mezonefros (birlamchi buyrak, Volf tanasi) – Kranial bo'lim	Moyak chiqaruvchi kanallari (ductuli efferentes testis), moyak ortig'i qo'shimchasi	Tuxumdon ortig'i (epoophoron)
Mezonefros – Kaudal bo'lim	Moyak ortig'i qo'shimchasi yo'li	Paraovarium (paroophoron)
Mezoneftral yo'l (Volf yo'li)	Moyak ortig'i yo'li (ductus epididymidis), urug' chiqaruvchi yo'l (ductus deferens), urug' pufakchasi (vesicula seminalis), urug' chiqaruvchi yo'l (ductus ejaculatorius)	Tuxumdon ortig'ining bo'ylama yo'li (Gartner yo'li)
Paramezoneftral yo'l (Myuller yo'li)	Moyak qo'shimchasi, prostata bachadonchasi (utricleus prostaticus)	Bachadon naylari (tubae uterinae), bachadon (uterus), qin (vagina)

Manba (rudiment)	Erkak jinsiy a'zolari	Ayol jinsiy a'zolari
Yo'naltiruvchi boylam (gubernaculum)	Embrional davrda moyakni pastga tushiruvchi boylam	Tuxumdon o'z boylami (lig. ovarii proprium), bachadon dumaloq boylami (lig. teres uteri)
Siydik-jinsiy sinusi	Prostata qismi siydik chiqarish kanalida	Qinning dahlizi (vestibulum vaginae)
Jinsiy bo'rtma (tuberculum genitale)	Jinsiy olatning g'ovak tanalari	Klitor (clitoris)
Jinsiy burmalar	Jinsiy olatning gubkasimon tanasi (corpus spongiosum penis)	Kichik jinsiy lablar (labia minora pudendi)
Jinsiy valiklar	Moyak xaltasi (scrotum, qisman)	Katta jinsiy lablar (labia majora pudendi)

Metodik ko'rsatmalar

1. Darslik va ma'ruza materiallari asosida jinsiy tizimning umumiy tuzilishi, vazifalari va organizmdagi biologik ahamiyatini o'rganish. Erkak va ayol jinsiy tizimlarining umumiy va farqli tomonlarini tahlil qilish.
2. Jinsiy tizim organlarining embriologik rivojlanish manbalarini o'rganish, ularning shakllanish bosqichlari va rivojlanishdagi nuqsonlarning klinik ahamiyatiga e'tibor qaratish.
3. **Erkak jinsiy tizimi** organlarini o'rganish: – ichki va tashqi jinsiy organlar; moyak, moyak ortig'i, urug' chiqaruvchi yo'llar va qo'shimcha jinsiy bezlar; ularning topografiyasi, tuzilishi va funksional ahamiyati.
4. **Ayol jinsiy tizimi** organlarini o'rganish: – ichki va tashqi jinsiy organlar; tuxumdon, bachadon naylari, bachadon, qin; ularning anatomik tuzilishi, qon bilan ta'minlanishi va fiziologik vazifalari.
5. Jinsiy tizim organlarining qon bilan ta'minlanishi, venoz va limfatik oqimi hamda innervatsiyasining umumiy prinsiplari bilan tanishish.
6. Jinsiy tizim organlarining yoshga oid, gormonal va funksional o'zgarishlarini o'rganish; balog'at davri, reproduktiv yosh va klimakterik davrdagi anatomik-fiziologik xususiyatlarni tahlil qilish.

7. Jinsiy hujayralarning (spermatozoid va ovotsit) tuzilishi, yetilishi va funksional xususiyatlarini o'rganish.
8. Jinsiy tizim va siydik ajratish tizimi o'rtasidagi anatomik va funksional bog'liqlikni tushuntirish.
9. Jinsiy tizim organlarining klinik ahamiyatini ochib berish, asosiy kasalliklar va ularning anatomik asoslarini tahlil qilish.
10. Tirik odamda tashqi jinsiy a'zolarining topografiyasini aniqlash va ularning normal anatomik belgilarini tavsiflay olish.

Nazorat savollari

1. Jinsiy tizim nima va uning asosiy vazifalari nimalardan iborat?
2. Jinsiy tizimning organizmdagi biologik va ijtimoiy ahamiyatini tushuntiring.
3. Erkak va ayol jinsiy tizimlarining umumiy va farqli jihatlarini ayting.
4. Jinsiy tizim organlarining embriologik rivojlanish manbalari qaysilar?
5. Jinsiy tizimning siydik ajratish tizimi bilan anatomik va funksional bog'liqligi nimada namoyon bo'ladi?
6. Erkak jinsiy tizimi qaysi ichki va tashqi organlardan iborat?
7. Moyakning tuzilishi va asosiy vazifalarini tavsiflang.
8. Moyak ortig'ining (epididymis) anatomik tuzilishi va funksiyasi nimadan iborat?
9. Urug' chiqaruvchi yo'llarni sanab bering va ularning vazifasini tushuntiring.
10. Urug' pufakchalari va prostata bezining tuzilishi hamda funksional ahamiyatini ayting.
11. Erkak tashqi jinsiy a'zolarining tuzilishini tavsiflang.
12. Spermatozoidning tuzilishi va yetilish bosqichlarini tushuntiring.
13. Ayol jinsiy tizimi qaysi ichki va tashqi organlardan tashkil topgan?
14. Tuxumdonning tuzilishi va vazifalarini ayting.
15. Bachadon naylarining qismlari va ularning funksional ahamiyati nimada?
16. Bachadonning tuzilishi, qismlari va devor qatlamlarini tavsiflang.
17. Qin va tashqi ayol jinsiy a'zolarining anatomik tuzilishini tushuntiring.
18. Ovotsitning tuzilishi va rivojlanish jarayonini aytib bering.

19. Erkak va ayol jinsiy tizimi organlarining qon bilan ta'minlanishining umumiy prinsiplari qanday?
20. Jinsiy tizim organlarining venoz va limfatik oqimi nimasi bilan muhim?
21. Jinsiy tizim innervatsiyasining funksional ahamiyatini tushuntiring.
22. Jinsiy tizim organlarining yoshga oid anatomik va funksional o'zgarishlarini ayting.
23. Balog'at davrida jinsiy tizimda qanday o'zgarishlar yuz beradi?
24. Reproduktiv yosh va klimakterik davrdagi o'zgarishlarni tushuntiring.
25. Jinsiy tizim organlarining klinik jihatdan muhim anatomik xususiyatlariga misollar keltiring.

ERKAK JINSIY A'ZOLARI (ORGANA GENITALIA MASCULINA)

Erkak jinsiy a'zolariga quyidagilar kiradi: tuxumlar (**testes**) va ularning qo'shimchalari (**epididymis**), urug' yo'llari (**ductus deferens**), ejakulyator kanallar (**ductus ejaculatorius**), urug' pufakchalari (**vesiculae seminales**), prostata bezi (**prostata**), bulbouretal bezlar (**glandulae bulbourethrales**), shilliq qoplangan qorincha (**scrotum**) va olat (**penis**).

MOYAK (TESTIS)

1. Funktsiyasi. Moyakning asosiy vazifasi – erkak jinsiy hujayralari (**sperma**) hosil qilish va erkak jinsiy gormonlarini qon oqimiga ajratishdir.

2. Rivojlanishi. 3–4-haftalarda embrion rivojlanishida jinsiy buklama (**plica genitalis**) mezoderm epiteliyidan indiferent jinsiy bez shakllanadi. 9-haftaga kelib erkak jinsiy bezining rivojlanishi boshlanadi. 7-oyda bezni o'rab turgan biriktiruvchi to'qimadan tuxumdonning oq qobig'i (**tunica albuginea**) hosil bo'ladi. Shu vaqtga kelib tuxum yumaloq shaklga kiradi va unda piramida shaklidagi bo'laklarga ajraladigan to'qimalar – **lobuli testis** paydo bo'ladi. Erkak jinsiy bezi rivojlanayotganda mezonefros kanalidan tuxumdonning chiqaruvchi kanallari (**ductuli efferentes**) hosil bo'ladi, shuningdek, ularning ba'zi qismlari epididimis va uning qo'shimchalari shakllanishiga aylanadi. Tuxum va uning qo'shimchalari rivojlanish jarayonida pastga siljiydi, bu jarayon **ligamentum gubernaculum testis** orqali boshqariladi. 3-oyda tuxumdon **fossa iliaca**da, 6-oyda esa ichki inguinal halqa

yaqinida bo‘ladi. 7–8-oylarda tuxumdon inguinal kanaldan o‘tadi va funiculus spermaticus bilan birga skrotumga tushadi.

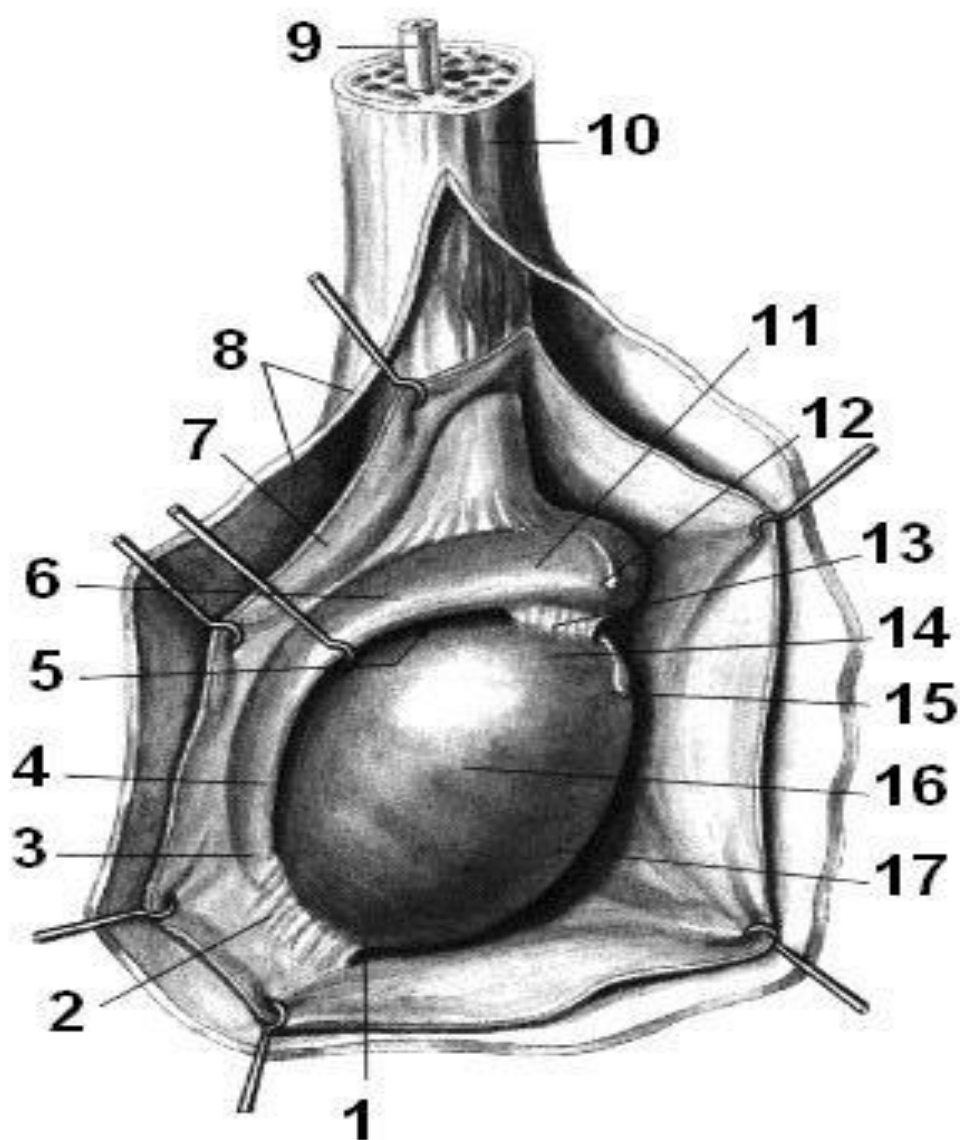
3. Topografiyasi. Moyak **skrotum** ichida joylashgan bo‘lib, oval shaklga ega. Orqa qirradi orqali tuxumdonni spermatozoid kanali va epididimis bog‘laydi.

4. Anatomik tuzilishi. Moyakning asosiy qismlari: Ustki uch: **extremitas superior**; Pastki uch: **extremitas inferior**; old qirra: **margo anterior**, orqa qirra: **margo posterior**, ichki sirt: **facies medialis**, tashqi sirt: **facies lateralis**

5. Gistologik tuzilishi. Tashqi qobiqlar **tunica albuginea** bilan qoplangan. Orqa devorda qalinlashgan qism **mediastinum testis** hosil qiladi. Mediastinumdan septa testis ichki tomonga kiradi va 100–300 ta lobuli testisni hosil qiladi. Lobullarda sperma ishlab chiqaradigan **tubuli seminiferi contorti** joylashgan. Bu kanallar birlashib **tubuli seminiferi rectini** hosil qiladi, ular **rete testis** orqali ductuli efferentes testisga ulanadi va epididimisning boshiga (**caput epididymidis**) yetadi. Epididimis kanali (**ductus epididymidis**) orqali sperma **ductus deferens** va **ductus ejaculatorius** orqali **uretra masculina** orqali tashqariga chiqariladi.

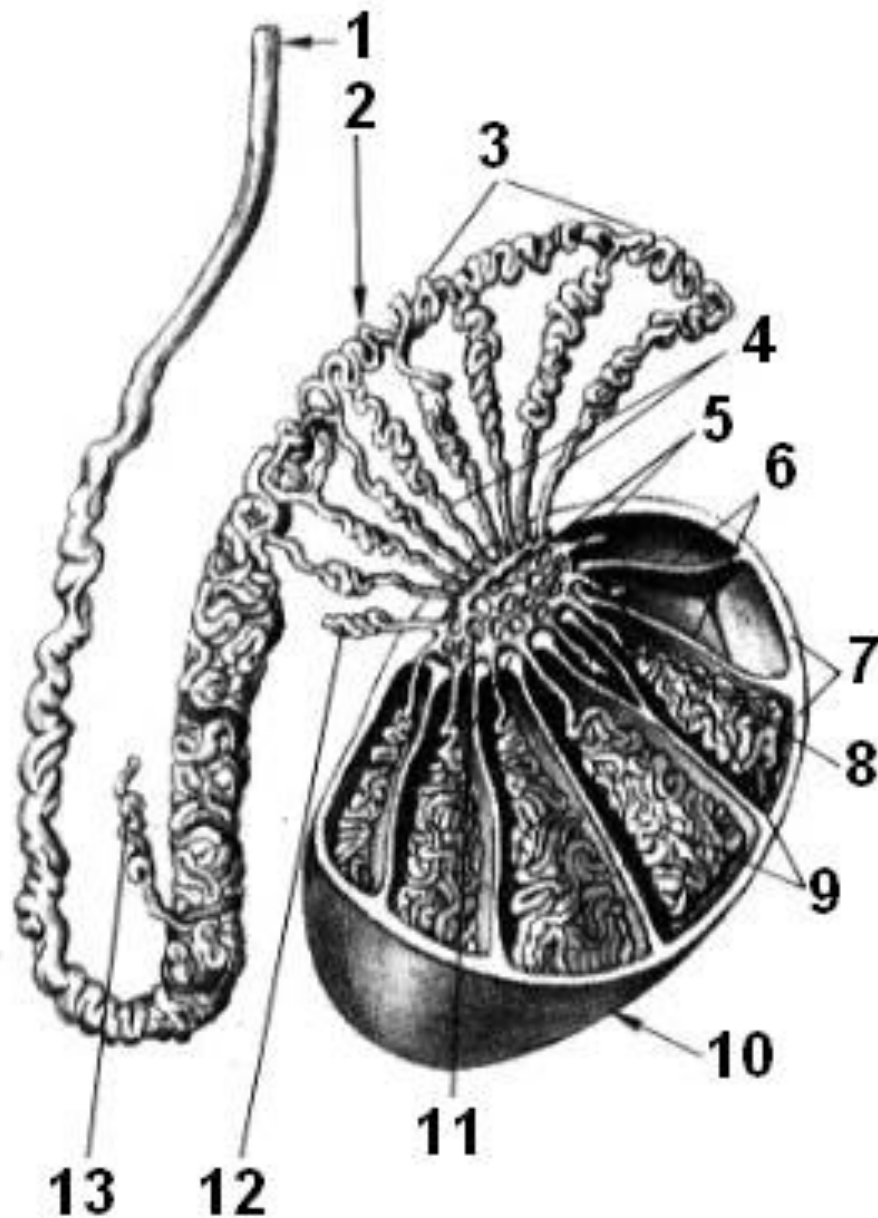
6. Yoshga bog‘liq xususiyatlari. Tug‘ilganda moyak uzunligi ~10 mm, og‘irligi 0,3 g. 14 yoshga kelib uzunligi 20–25 mm, og‘irligi ~2 g. 18–20 yoshda uzunligi 33–40 mm, og‘irligi 20 g. Kattalar va 60 yoshdan keyin tuxumdon biroz kichrayishi mumkin. O‘ng tuxumdon doimo chapga nisbatan kattaroq va yuqoriroqda joylashadi. Epididimis tug‘ilganda ~20 mm uzunlikda, 0,12 g.

7. Diagnostika. Tashxis quyidagilar orqali amalga oshiriladi: ko‘rish va palpatsiya orqali; Suv to‘planishi (gidrokel) va boshqa kasalliklarni aniqlash; MRT, KT, ultratovush; Tuxumdon sekreti va sperma biokimyoviy tahlili jinsiy funksiyalar buzilishi holatlarida qo‘llaniladi.



Rasm 13. Moyakning tuzilishi

1 – pastki uchi, extremitas inferior; 2 – epididimis pastki bog‘lamasi, lig. epididymidis inferius; 3 – epididimis dumi, cauda epididymidis; 4 – orqa cheti, margo posterior; 5 – epididimis sinus, sinus epididymidis; 6 – epididimis tanasi, corpus epididymidis; 7 – moyakning o‘z vaginal qavati, tunica vaginalis propria testis; 8 – ichki urug‘ fasiyasi, fascia spermatica interna; 9 – urug‘ chiqaruvchi kanal, ductus deferens; 10 – urug‘ pufagi, funiculus spermaticus; 11 – epididimis bosh qismi, caput epididymidis; 12 – epididimis iligi, appendix epididymidis; 13 – epididimis yuqori bog‘lamasi, lig. epididymidis superius; 14 – yuqori uchi, extremitas superior; 15 – moyak iligi, appendix testis; 16 – lateral yuzasi, facies lateralis; 17 – old cheti, margo anterior



Rasm 14 Moyakning gistologik tuzilishi

1 – urug‘ chiqaruvchi kanal, ductus deferens; 2 – epididimis, epididymis; 3 – epididimis kanali, ductus epididymidis; 4 – moyakdan chiqqan kanallar, ductuli efferentes testis; 5 – moyak tarmog‘i, rete testis; 6 – moyak septalari, septula testis; 7 – oq qavat (tunica albuginea), tunica albuginea; 8 – to‘g‘ri urug‘ kanallari, tubuli seminiferi recti; 9 – o‘ralma urug‘ kanallari, tubuli seminiferi contorti; 10 – moyak, testis; 11 – moyak mediastinumi, mediastinum testis; 12 – yuqori yo‘nalgan kanal, ductulus aberrans superior; 13 – pastki yo‘nalgan kanal, ductulus aberrans inferior.

Metodik ko'rsatmalar

1. **Darslik va ma'ruza materiallari asosida** moyakning umumiy tuzilishi, vazifalari va organizmdagi biologik ahamiyatini o'rganish. Uning reproduktiv tizimdagi o'rni va erkak jinsiy tizimida vazifalarini tushuntirish.
2. **Moyak maketlari va preparatlarida** quyidagilarni aniqlash: yuqori va pastki uchlari (extremitas superior et inferior); old va orqa chetlari (margo anterior et posterior); lateral yuzasi (facies lateralis); tunica vaginalis propria testis va tunica albuginea; epididimisning bosh, tanasi va dumg'azagi (caput, corpus, cauda epididymidis); epididimis bog'lamlari (lig. epididymidis superius et inferius); moyak iligi (appendix testis) va epididimis iligi (appendix epididymidis); urug' chiqaruvchi kanal (ductus deferens) va urug' pufagi (funiculus spermaticus).
3. **Moyak gistologik tuzilishini** o'rganish: o'ralma va to'g'ri urug' kanallari (tubuli seminiferi contorti et recti); moyak tarmog'i (rete testis); moyakdan chiqqan kanallar (ductuli efferentes testis); septa testis va mediastinum testis.
4. **Spermatogenez jarayonini** tushuntirish: spermatogoniya, spermatotsitlar va spermatozoidning rivojlanishi bosqichlarini ko'rsatish.
5. **Moyakni qon bilan ta'minlanishi**, venoz va limfatik oqimi hamda innervatsiyasining umumiy prinsiplari bilan tanishish.
6. **Epididimis va urug' chiqaruvchi yo'llarning** tuzilishi va vazifalarini o'rganish, sperma transporti va yetilish jarayonini tushuntirish.
7. **Moyak va epididimis yoshga oid o'zgarishlarini** tahlil qilish: neonatal, reproduktiv va balog'at davridagi anatomik-fiziologik xususiyatlar.
8. **Tirik odamda** moyak va epididimisning topografiyasini aniqlash va palpatsiya orqali normal anatomik belgilarini ko'rsatish.
9. **Klinik ahamiyatini tushuntirish**: moyak kasalliklari (orchitis, torsio testis, varikokele), ularning anatomik asoslari va diagnostika imkoniyatlari.
10. **Amaliy mashg'ulotlarda talaba** quyidagilarni qila bilishi kerak: moyak va epididimis qismlarini maket yoki preparatda ko'rsatish; gistologik bo'limlarni mikroskopda aniqlash; spermatogenez jarayonini tushuntirish; urug' chiqaruvchi kanal va urug' pufagi tuzilishini tavsiflash.

Nazorat savollari

1. Moyak nima va uning asosiy vazifalari nimalardan iborat?
2. Moyakning reproduktiv tizimdagi o'ri va biologik ahamiyatini tushuntiring.
3. Moyakning tashqi va ichki tuzilishi qanday qismlardan iborat?
4. Moyakning yuqori va pastki uchi, old va orqa chetlari, lateral yuzasi qanday aniqlanadi?
5. Moyak iligi (appendix testis) va epididimis iligi (appendix epididymidis) nima vazifa bajaradi?
6. O'ralma va to'g'ri urug' kanallari (tubuli seminiferi contorti et recti) qanday tuziladi va funksiyasi nima?
7. Moyak tarmog'i (rete testis) va chiqqan kanallar (ductuli efferentes testis) vazifasini tushuntiring.
8. Moyak septalari (septula testis) va mediastinum testisning anatomik ahamiyati nimada?
9. Spermatogenez jarayoni qanday bosqichlardan iborat? Spermatogoniya, spermatotsit va spermatozoidlar qanday rivojlanadi?
10. Moyak va epididimisning qon bilan ta'minlanishi qanday amalga oshadi?
11. Venoz va limfatik oqimning anatomik xususiyatlarini ayting.
12. Moyak innervatsiyasining funksional ahamiyatini tushuntiring.
13. Neonatal, reproduktiv va balog'at davridagi moyak va epididimisning anatomik va funksional farqlarini ayting.
14. Moyak kasalliklari (masalan: orchitis, torsio testis, varikocel) va ularning anatomik asosini tushuntiring.
15. Tirik odamda moyak va epididimisning topografiyasini qanday aniqlash mumkin?

EPIDIDYMIS

1. Funksiyasi. Epididimisning asosiy vazifasi – spermalarni moyakdan olib o'tish va ularning yetilishiga yordam beruvchi sekretsiyani ishlab chiqarishdir.

2. Topografiyasi. Epididimis moyakning orqa qirrasida va yuqori uchida joylashgan.

3. Tuzilishi. Epididimis uch qismga bo‘linadi: Boshi (**caput epididymidis**), Tana qismi (**corpus epididymidis**), dum qismi (**cauda epididymidis**). Bosh qismida **appendix epididymidis** mavjud bo‘lib, u mezonefros kanalining rudimentar qoldig‘i sifatida paydo bo‘ladi. Bosh va dum qismida yopiq tugaydigan kanallar – **ductuli aberrantes** uchrashi mumkin, ular Wolff tanasining (mezonefros) qoldiqlaridir. Bosh qismining orqasida **paradidymisning** qo‘shimchasi joylashadi. Epididimisning strukturaviy birligi – **lobuli epididymidis** hisoblanadi.

URUG‘ YO‘LI (DUCTUS DEFERENS)

1. Funktsiyasi. **Ductus deferens** –epididymis kanalining to‘g‘ridan-to‘g‘ri davomidir va spermani tashish vazifasini bajaradi.

2. Rivojlanishi. U primitiv buyrak kanalining moyak qo‘shimchasi ostidagi qismidan hosil bo‘ladi. Shu atrofda uning mushak qobig‘i (*tunica muscularis*) rivojlanadi.

3. Topografiyasi. **Ductus deferens** spermatozoid kanali (*funiculus spermaticus*) tarkibiga kiradi va uning bilan birga inguinal kanalning tashqi ochilishiga yo‘l oladi. Kanal orqali chiqqach, u tomirlardan ajralib, keskin burilib pastga, kichik tos bo‘shlig‘iga yo‘l oladi. Moyak urug‘ pufakchalari kanaliga qo‘shilib, yagona ejakulyator kanal (**ductus ejaculatorius**) hosil qiladi. Ejakulyator kanal prostata orqa qismidan diagonal o‘tib, prostata qismidagi uretra bo‘shlig‘iga ochiladi.

4. Anatomik tuzilishi. **Ductus deferens** to‘rt qismga bo‘linadi: moyak qismi (**pars testicularis**); kanatlik qismi (**pars funicularis**); inguinal qismi (**pars inguinalis**); tos qismi (**pars pelvina**).

5. Gistologik tuzilishi. **Ductus deferens** devori quyidagi qatlamlardan tashkil topgan: 1. Shilliq qobiq (**tunica mucosa**), 3–5 ta uzunlamasına burmalar hosil qiladi. 2. Mushak qobiq (**tunica muscularis**), uch qatlamdan iborat: ichki va tashqi qatlamlar uzunlamasına, o‘rta qatlam aylana shaklida. 3. Adventitsiya qobig‘i (**tunica adventitia**).

6. Yoshga bog‘liq xususiyatlari. **Ductus deferens** rivojlanishi tuxumdon tushishi bilan bog‘liq bo‘lib, jinsiy yetilish davrida yakunlanadi. Bolalikda u juda

ingichka bo‘ladi. Tug‘ilganda uzunligi 8–12 mm. 5 yoshga kelib uning devorida uzunlamasına mushak qatlami paydo bo‘ladi.

7. Diagnostika. MRT, KT, ultratovush (UTT) orqali tekshiriladi.

Metodik ko‘rsatmalar

1. **Darslik va ma‘ruza materiallari asosida** urug‘ yo‘lining erkak jinsiy tizimidagi o‘rni, vazifalari va biologik ahamiyatini o‘rganish. Urug‘ yo‘lining spermani epididimisdan siydik chiqarish kanaliga yetkazishdagi ro‘li tushuntiriladi.
2. **Anatomik preparatlar va maketlarda** urug‘ yo‘lining boshlanish va tugash joylarini aniqlash: epididimis dumg‘azagidan boshlanishi, urug‘ pufagi (**funiculus spermaticus**) tarkibida o‘tishi, chanoq bo‘shlig‘iga kirishi va urug‘ pufakchalari chiqaruvchi yo‘llari bilan qo‘shilib urug‘ chiqaruvchi yo‘lni (**ductus ejaculatorius**) hosil qilishi.
3. **Urug‘ yo‘lining topografiyasini** o‘rganish: chov kanali orqali o‘tishi; chanoq bo‘shlig‘idagi yo‘nalishi; siydik pufagi, prostata va boshqa qo‘shni organlar bilan anatomik munosabati.
4. **Urug‘ yo‘lining devor tuzilishini** o‘rganish: shilliq qavat (**tunica mucosa**); kuchli rivojlangan mushak qavati (ichki bo‘ylama, o‘rta halqasimon, tashqi bo‘ylama); tashqi biriktiruvchi to‘qima qavati (adventitsiya).
5. **Urug‘ yo‘lining fiziologiyasini** tushuntirish: peristaltik qisqarishlar orqali spermaning harakatlanishi, ejakulyatsiya jarayonidagi ishtiroki.
6. **Qon bilan ta‘minlanishi, venoz va limfatik oqimi hamda innervatsiyasining** umumiy prinsiplari bilan tanishish.
7. **Yoshga oid o‘zgarishlarni** o‘rganish: bolalik, balog‘at va reproduktiv davrdagi morfologik-funksional farqlarni tahlil qilish.
8. **Klinik ahamiyatini** tushuntirish: vazektomiya, urug‘ yo‘li yallig‘lanishi (**deferentit**), tug‘ma anomaliyalar va ularning anatomik asoslari.
9. **Amaliy mashg‘ulotlarda talaba** quyidagilarni bajara olishi kerak: urug‘ yo‘lini preparatda va maketda ko‘rsatish; uning qismlari va qo‘shni tuzilmalar bilan munosabatini tushuntirish; devor qavatlarini mikroskopik preparatda aniqlash; urug‘ yo‘lining funksional va klinik ahamiyatini izohlash.

Nazorat savollari

1. Urug' yo'li (ductus deferens) nima va uning asosiy vazifasi nimadan iborat?
2. Urug' yo'lining erkak jinsiy tizimidagi biologik ahamiyatini tushuntiring.
3. Urug' yo'li qayerdan boshlanadi va qayerda tugaydi?
4. Urug' yo'lining anatomik yo'nalishini (epididimisdan ductus ejaculatoriusgacha) izohlang.
5. Urug' yo'lining chov kanali orqali o'tishining klinik ahamiyati nimada?
6. Urug' yo'lining siydik pufagi va prostata bezi bilan anatomik munosabatini tushuntiring.
7. Urug' yo'li devori qaysi qavatlardan iborat?
8. Urug' yo'lining mushak qavati qanday tuzilgan va uning funksional ahamiyati nimada?
9. Urug' yo'li shilliq qavatining tuzilishi va vazifasini tushuntiring.
10. Peristaltik harakatlar urug' yo'lida qanday rol o'ynaydi?
11. Eyakulyatsiya jarayonida urug' yo'lining ishtirokini izohlang.
12. Urug' yo'lining arterial qon bilan ta'minlanishi qanday amalga oshadi?
13. Venoz va limfatik oqimning anatomik xususiyatlarini ayting.
14. Urug' yo'lining innervatsiyasining funksional ahamiyati nimada?
15. Urug' yo'lining yoshga oid anatomik o'zgarishlarini tushuntiring.
16. Vazektomiya nima va uning anatomik asosi nimadan iborat?
17. Urug' yo'lining yallig'lanish kasalliklari (deferentit) va ularning klinik belgilarini ayting.
18. Urug' yo'lining tug'ma anomaliyalariga misollar keltiring.
19. Urug' yo'li shikastlanishining reproduktiv tizimga ta'siri nimada?
20. Urug' yo'lining klinik-amaliy ahamiyatini umumlashtirib tushuntiring.

URUG' PUFAGI (VESICULA SEMINALIS)

1. Funktsiyasi. Urug' pufagi erkak jinsiy tizimining sekretor a'zosi bo'lib, spermaning suyuq qismini tashkil etuvchi biologik faol suyuqlikni ishlab chiqaradi. Ushbu sekret spermatozoidlarning harakatchanligi va hayotiyiligini ta'minlashda muhim ahamiyatga ega.

2. Rivojlanishi. Urug' pufagi embrional rivojlanish jarayonida birlamchi buyrak yo'lining (**ductus mesonephros**) yon tomonga bo'rtib chiqishi natijasida shakllanadi.

3. Topografiyasi. Urug' pufakchalari kichik tos bo'shlig'ida (**pelvis minor**), qovuq sohasida (**regio pubica**) joylashgan. Ular: siydik pufagi tubi bilan to'g'ri ichak orasida, prostata bezining yuqorisida, urug' yo'llaridan (**ductus deferens**) tashqarida joylashgan juft naychasimon tuzilmalardir.

4. Anatomik tuzilishi. Urug' pufagi ichi bo'sh, bezli tuzilishga ega a'zo hisoblanadi. Unda quyidagi yuzalar ajratiladi: oldingi yuza – siydik pufagiga qaragan; orqa yuza – to'g'ri ichakka tutashgan.

5. Gistologik tuzilishi. Urug' pufagi devori uch qavatdan tashkil topgan: 1. Adventitsial qobiq (**tunica adventitia**) – tashqi biriktiruvchi to'qima qavati; 2. Mushak qobig'i (**tunica muscularis**) – ichki aylana va tashqi uzunlamasına mushak qatlamlaridan iborat; 3. Shilliq qobiq (**tunica mucosa**) – uzunlamasimon burmalar hosil qiladi. Urug' pufagi bo'shlig'i ko'plab egri-bugri kameralar bilan to'ldirilgan bo'lib, ularda oqsilga boy sekret sintez qilinadi. Bu sekret spermaning suyuq komponentini shakllantirishda ishtirok etadi. Urug' pufagining chiqaruvchi yo'li (**ductus excretorius**) urug' yo'li (**ductus deferens**) bilan qo'shilib, **ductus ejaculatorius** ni hosil qiladi.

6. Yoshga bog'liq xususiyatlari. Yangi tug'ilgan chaqaloqlarda urug' pufakchalari juda sust rivojlangan bo'lib, uzunligi taxminan 1 mm ni tashkil etadi. 12–14 yoshgacha sekin o'sadi. Jinsiy yetilish davrida ularning hajmi va ichki bo'shliqlari sezilarli darajada kattalashadi. Tug'ilganda urug' pufakchalari balandroq joylashib, barcha tomondan qorin parda bilan qoplangan bo'ladi. 2 yoshga kelib ular pastga tushadi va qorin parda orti (retroperitoneal) holatni egallaydi.

7. Diagnostika. Urug' pufakchalarini tekshirishda quyidagi usullar qo'llaniladi: magnit-rezonans tomografiya (MRT); kompyuter tomografiya (KT); ultratovush tekshiruvchi (UTT); bez sekretining biokimyoviy tahlili.

Metodik ko'rsatmalar

1. **Darslik va ma'ruza materiallari asosida** urug' pufagining erkak jinsiy tizimidagi o'rni, vazifalari va biologik ahamiyatini o'rganish. Uning eyakulyat tarkibini shakllantirishdagi roli tushuntiriladi.
2. **Anatomik preparatlar va maketlarda** urug' pufagining joylashuvi va topografiyasini aniqlash: siydik pufagining orqa yuzasida joylashuvi, prostata bezi bilan munosabati, urug' yo'li bilan qo'shib urug' chiqaruvchi yo'l (**ductus ejaculatorius**) hosil qilishi.
3. **Urug' pufagining tashqi va ichki tuzilishini** o'rganish: shakli va o'lchamlari; devorining burmalangan shilliq qavati; mushak va tashqi qavatlar.
4. **Urug' pufagining gistologik tuzilishini** ko'rib chiqish: shilliq qavat epiteliyasi, mushak tolalarining joylashuvi va sekretor hujayralarning xususiyatlari.
5. **Urug' pufagi sekretyasining tarkibi va funksiyasini** tushuntirish (fruktoza, prostaglandinlar, oqsillar) hamda sperma hayotchanligi va harakatchanligidagi ahamiyatini izohlash.
6. **Qon bilan ta'minlanishi, venoz va limfatik oqimi hamda innervatsiyasining** umumiy prinsiplari bilan tanishish.
7. **Yoshga oid o'zgarishlarni** o'rganish: balog'at davriga qadar va undan keyingi anatomik-funksional farqlarni tahlil qilish.
8. **Klinik ahamiyatini** tushuntirish: vesikulit, kista va o'smalar, ularning anatomik asoslari va diagnostik imkoniyatlari.
9. **Amaliy mashg'ulotlarda talaba** quyidagilarni bajara olishi kerak: urug' pufagini preparat va maketda ko'rsatish; uning prostata va urug' yo'li bilan munosabatini tushuntirish; devor qatlamlarini mikroskopik preparatda aniqlash; funksional va klinik ahamiyatini izohlash.

Nazorat savollari

1. Urug' pufagi nima va uning asosiy vazifasi nimadan iborat?
2. Urug' pufagining erkak jinsiy tizimidagi biologik ahamiyatini tushuntiring.
3. Urug' pufagining joylashuvi va qo'shni organlar bilan munosabatini izohlang.
4. Urug' pufagi urug' yo'li bilan qanday bog'lanadi?
5. Urug' pufagining tashqi va ichki tuzilishini tavsiflang.

6. Urug‘ pufagi devori qaysi qavatlardan iborat?
7. Urug‘ pufagi shilliq qavatining tuzilish xususiyatlari nimada?
8. Urug‘ pufagi sekretsiasining tarkibi va uning funksional ahamiyati nimada?
9. Eyakulyatsiya jarayonida urug‘ pufagining ro‘li qanday?
10. Urug‘ pufagining qon bilan ta‘minlanishi qanday amalga oshadi?
11. Venoz va limfatik oqimning klinik ahamiyatini tushuntiring.
12. Urug‘ pufagi innervatsiyasining funksional ahamiyati nimada?
13. Urug‘ pufagining yoshga oid anatomik va funksional o‘zgarishlarini ayting.
14. Vesikulit nima va uning anatomik asosini tushuntiring.
15. Urug‘ pufagi kasalliklarining (kista, o‘sma) klinik ahamiyatini izohlang.
16. Urug‘ pufagi shikastlanishining reproduktiv tizimga ta‘siri nimada?
17. Urug‘ pufagining klinik-amaliy ahamiyatini umumlashtirib tushuntiring.

PROSTATA BEZI (PROSTATA)

Prostata bezi — erkak jinsiy tizimiga mansub bo‘lgan toq bezli-mushakli a‘zo hisoblanadi.

1. Funktsiyasi. Prostata bezining bezli qismi ko‘plab **naycha-alveolyar bezlardan** tashkil topgan bo‘lib, ular spermatozoidlarning harakatchanligini oshiruvchi va sperma tarkibiga kiruvchi maxsus sekret ishlab chiqaradi. Prostata bezining mushak qismi prostatik mushak deb ataladi va urug‘ chiqarish jarayonida faol ishtirok etadi.

2. Rivojlanishi. Prostata bezi embrional rivojlanish davrida shakllanayotgan erkak uretrasining epiteliy qavatidan hosil bo‘lgan hujayra tortmalaridan rivojlanadi. Keyinchalik bu tortmalar differensiyalanib bez bo‘lakchalarini hosil qiladi.

3. Topografiyasi. Prostata bezi kichik tos bo‘shlig‘ida (**pelvis minor**), qovuq sohasida (**regio pubica**) joylashgan. U: siydik pufagi ostida joylashadi; erkak siydik chiqarish yo‘lining boshlang‘ich qismini o‘rab turadi; oldingi yuzasi bilan siydik-jinsiy diafragma, orqa yuzasi bilan to‘g‘ri ichakka, yon yuzalari bilan orqa chiqarish teshigini ko‘taruvchi mushakka (**m. levator ani**) tutashadi.

4. Anatomik tuzilishi. Prostata bezi tarkibida mushak to‘qimasi ustunlik qiladi, bezli qismi esa nisbatan kamroqdir. Shakli va o‘lchami jihatidan kashtanga

o'xshash. O'rtacha o'lchamlari: ko'ndalang diametri – 3,5 sm; old-orqa o'lchami – 2 sm; vertikal o'lchami – 3 sm. Prostata bezida quyidagilar farqlanadi: oldingi yuza **facies anterior**, orqa yuza **facies posterior**, pastki-yon yuzalar **facies inferior lateralis**, asosi (**basis prostatae**) – yuqoriga qaragan, uchi (**apex prostatae**) – pastga, siydik-jinsiy diafragmaga yo'nalgan. Shuningdek, bez quyidagi bo'laklardan iborat: o'ng bo'lak (**lobus dexter prostatae**), chap bo'lak (**lobus sinister prostatae**), o'rta bo'lak (**lobus medius prostatae**).

5. Gistologik tuzilishi. Prostata bezining parenximasi silliq mushak va biriktiruvchi to'qimadan tashkil topgan asosga joylashgan bezlardan iborat. Tashqaridan bez prostatik kapsula (**capsula prostatica**) bilan qoplangan. Kapsuladan ichkariga kiruvchi to'siqlar parenximani 30–40 ta bo'lakchaga ajratadi. Bezning orqa qismida kapsula qalinlashib, to'g'ri ichak-siydik pufagi to'sig'i (**septum rectovesicale**)ni hosil qiladi va prostatani to'g'ri ichakdan ajratib turadi. Prostata bezlarining chiqaruvchi yo'llari uretraning prostatik qismiga ochiladi. Bez mushak to'qimasi siydik pufagi tubi mushaklari bilan qo'shib, erkak uretrasining ichki (**ixtiyorsiz**) sfinkterini shakllantirishda qatnashadi.

6. Yoshga bog'liq xususiyatlari. Bolalik davrida prostata bezi kichik bo'lib, asosan uretrani qisuvchi mushak vazifasini bajaradi. Jinsiy yetilish davrida bez tez kattalashadi va jinsiy tizim a'zosi sifatida faoliyat boshlaydi. Qarilik davrida prostata adenomasi rivojlanishi mumkin, bunda bezning sekretor va mushak hujayralari biriktiruvchi to'qima bilan almashinadi.

7. Diagnostika. Prostata bezini tekshirishda quyidagi usullar qo'llaniladi: magnit-rezonans tomografiya (MRT); kompyuter tomografiya (KT); ultratovush tekshiruvi (UTT); bez sekretining biokimyoviy tahlili.

Metodik ko'rsatmalar

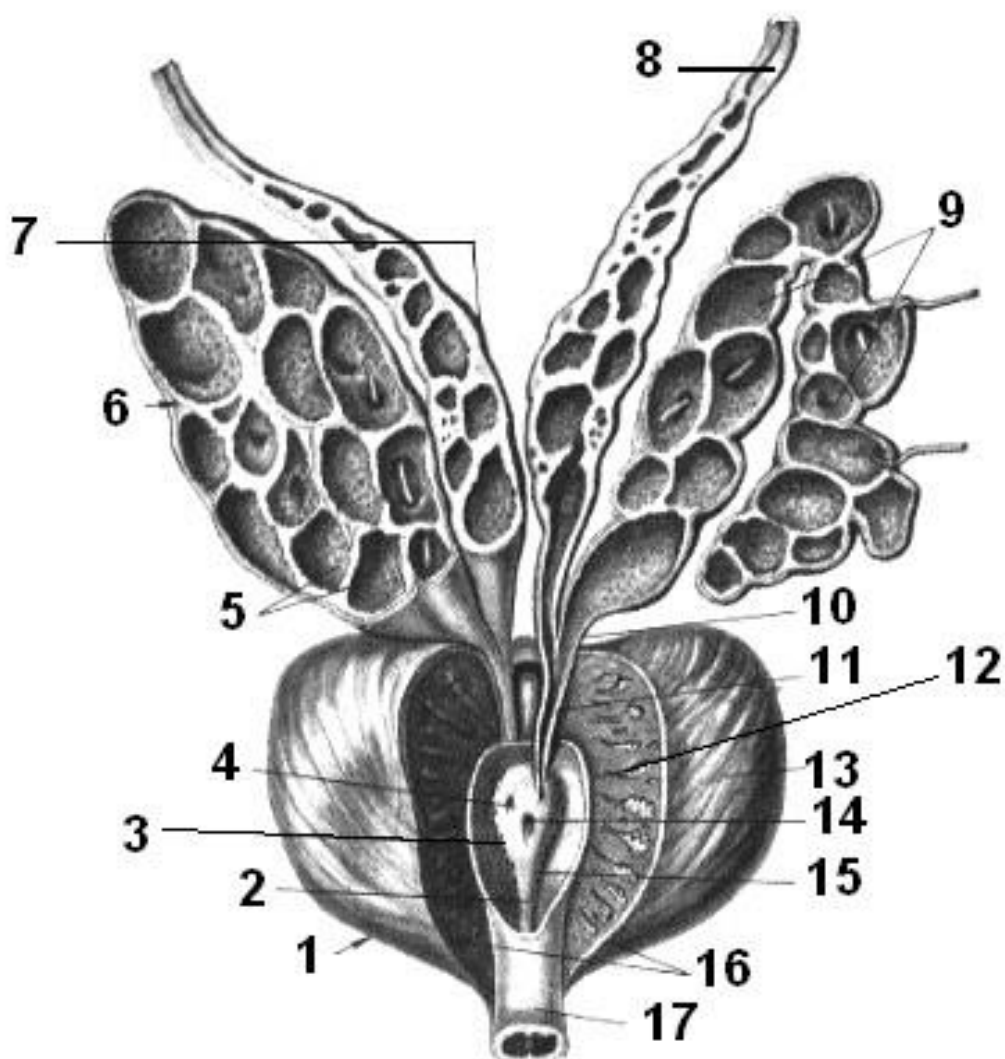
1. **Darslik va ma'ruza materiallari asosida** prostata bezining erkak jinsiy tizimidagi o'rni, vazifalari va biologik ahamiyatini o'rganish. Uning eyakulyat tarkibini shakllantirish va sperma funksional faolligini ta'minlashdagi roli tushuntiriladi.

2. **Anatomik preparatlar va maketlarda** prostata bezining joylashuvi va topografiyasini aniqlash: siydik pufagi bo'yni ostida joylashuvi, to'g'ri ichak, siydik chiqarish kanali va urug' chiqaruvchi yo'llar bilan munosabati.
3. **Prostata bezining tashqi tuzilishini** o'rganish: shakli, o'lchamlari, asosi va cho'qqisi, oldingi, orqa va yon yuzalari.
4. **Ichki tuzilishini** ko'rib chiqish: bez bo'laklari (zonalar), chiqaruvchi naychalari va prostata sinuslari.
5. **Prostata bezining gistologik tuzilishini** o'rganish: bez epiteliyasi, mushak va biriktiruvchi to'qima komponentlari, prostata tanachalari (**corpora amylacea**).
6. **Prostata sekretyasining tarkibi va funksional ahamiyatini** tushuntirish (fermentlar, sitratlar, ishqoriy muhit) va spermaning harakatchanligiga ta'siri.
7. **Qon bilan ta'minlanishi, venoz va limfatik oqimi hamda innervatsiyasining** umumiy prinsiplari bilan tanishish.
8. **Yoshga oid o'zgarishlarni** o'rganish: balog'at davri, reproduktiv yosh va keksa yoshdagi anatomik-funksional farqlarni tahlil qilish.
9. **Klinik ahamiyatini** tushuntirish: prostatit, prostata giperplaziyasi va prostata saratoni, ularning anatomik asoslari va diagnostik usullari.
10. **Amaliy mashg'ulotlarda talaba** quyidagilarni bajara olishi kerak: prostata bezini maket va preparatda ko'rsatish; uning qo'shni organlar bilan munosabatini tushuntirish; gistologik preparatda prostata tuzilmalarini aniqlash; prostata bezining funksional va klinik ahamiyatini izohlash.

Nazorat savollari

1. Prostata bezi nima va uning asosiy vazifalari nimalardan iborat?
2. Prostata bezining erkak jinsiy tizimidagi biologik ahamiyatini tushuntiring.
3. Prostata bezining joylashuvi va qo'shni organlar bilan munosabatini izohlang.
4. Prostata bezining tashqi tuzilishini tavsiflang.
5. Prostata bezining ichki tuzilishi va zonalarini aytib bering.
6. Prostata bezidan o'tuvchi siydik chiqarish kanali qanday ahamiyatga ega?
7. Prostata bezining histologik tuzilish xususiyatlari nimada?
8. Prostata sekretyasining tarkibi va uning funksional ahamiyati nimada?

9. Prostata tanachalari (corpora amylacea) nima?
10. Prostata bezining qon bilan ta'minlanishi qanday amalga oshadi?
11. Venoz va limfatik oqimning klinik ahamiyatini tushuntiring.
12. Prostata bezining innervatsiyasining funksional ahamiyati nimada?
13. Prostata bezining yoshga oid anatomik va funksional o'zgarishlarini ayting.
14. Prostatit nima va uning anatomik asosini tushuntiring.
15. Prostata bezining yaxshi sifatli giperplaziyasi (BPH) nimasi bilan xarakterlanadi?
16. Prostata saratonining anatomik jihatdan muhim xususiyatlarini ayting.
17. Prostata bezining klinik-amaliy ahamiyatini umumlashtirib tushuntiring.



Rasm 15. Prostata bezi (Prostata)

1 – pastki-yon yuzasi, facies inferiolateralis; 2 – siydik chiqarish kanalining qirrası, crista urethralis; 3 – prostata bo‘shlig‘i (sinusi), sinus prostaticus; 4, 11 – urug‘ chiqaruvchi yo‘l, ductus ejaculatorius; 5 – shilliq qavat, tunica mucosa; 6 – o‘ng

urug' pufagi, vesicula seminalis dextra; 7 – urug' chiqaruvchi yo'lining ampulasi, ampulla ductus deferens; 8 – chap urug' chiqaruvchi yo'l, ductus deferens sinister; 9 – chap urug' pufagi, vesicula seminalis sinistra; 10 – chiqaruvchi yo'l, ductus excretorius; 12 – erkak siydik chiqarish kanali (prostata qismi), urethra masculina (pars prostatica); 13 – prostata bezi, prostate; 14 – prostata bachadonchasi, utriculus prostaticus; 15 – urug' tepaligi (seminal bo'rtma), colliculus seminalis; 16 – prostata kapsulasi, capsula prostatica; 17 – erkak siydik chiqarish kanali (pardali qismi), urethra masculina (pars membranacea).

BULBOURETRAL BEZLAR (GLANDULAE BULBOURETHRALES)

Bulbouretral bezlar erkak jinsiy tizimiga mansub juft sekretor bezlar bo'lib, uretraning himoya mexanizmlarida muhim ro'l o'ynaydi.

1. Funktsiyasi. Bulbouretral bezlar yopishqoq (viskoz) suyuqlik ishlab chiqaradi. Ushbu sekret: erkak siydik chiqarish yo'lining shilliq qavatini siydikning tirnash xususiyatidan himoya qiladi; uretra devorini namlaydi; ejakulyatsiya jarayoniga tayyorlovchi muhit hosil qiladi.

2. Rivojlanishi. Bulbouretral bezlar embrional rivojlanish davrida erkak uretrasining gubkali (**spongioz**) qismi epiteliyidan hosil bo'lgan o'sma (**epitelial**) bo'rtmalar hisobiga rivojlanadi.

3. Topografiyasi. Bulbouretral bezlar: siydik-jinsiy diafragma (**diaphragma urogenitale**) qalinligida; olat piyozchasi (**bulbus penis**)ning orqa uchidan yuqorida; uretraning membranoz qismi (**pars membranacea urethrae**)dan orqa tomonda joylashgan. Bulbouretral bezlarning chiqaruvchi yo'llari uretraning gubkali qismiga ochiladi.

4. Anatomik tuzilishi. Bulbouretral bezlar o'lchami jihatidan no'xat donasiga teng bo'lgan ikkita kichik bezdan iborat.

5. Gistologik tuzilishi. Ular alveolyar-naychasimon (**tubuloalveolyar**) bezlar bo'lib, asosan bezli epiteliy hujayralaridan tashkil topgan.

6. Yoshga bog'liq xususiyatlari. Tug'ilgandan boshlab bezlar sekin o'sadi. Jinsiy yetilish davrida ularning o'lchami va funksional faolligi sezilarli darajada ortadi.

7. Diagnostika. Bulbouretral bezlarni tekshirishda quyidagi usullar qo'llaniladi: magnit-rezonans tomografiya (MRT); kompyuter tomografiya (KT); ultratovush tekshiruvi (UTT); bez sekretining biokimyoviy tahlili.

Metodik ko'rsatmalar

1. **Bulbouretral bezlarning umumiy tavsifi va vazifasi** bulbouretral bezlarning juft qo'shimcha jinsiy bezlar ekanligini, ularning erkak reproduktiv tizimidagi o'rnini va funksional ahamiyatini o'rganish. Bezlar tomonidan ishlab chiqariladigan shilliq sekretning urug' suyuqligi tarkibidagi roli va siydik chiqarish kanalini himoyalashdagi ahamiyatiga e'tibor qaratish.
2. **Topografiyasi va joylashuvi** bulbouretral bezlarning chanoq tubida, siydik chiqarish kanalining pardali qismi (**pars membranacea urethrae masculinae**) ostida, chuqur ko'ndalang oraliq muskuli (**m. transversus perinei profundus**) ichida joylashishini aniqlash. Ularning siydik chiqarish kanaliga nisbatan anatomik munosabatlarini tushunish.
3. **Tashqi va ichki tuzilishi** bezlarning shakli, kattaligi, kapsulasi va juft holda joylashishini o'rganish. Har bir bezdan chiqadigan chiqaruvchi yo'llar (**ductus glandulae bulbourethrales**) ning siydik chiqarish kanalining g'ovak qismiga (**pars spongiosa urethrae**) ochilishini aniqlash.
4. **Gistologik tuzilishi** bulbouretral bezlarning murakkab nay-pufaksimon (**tubuloalveolyar**) bezlar ekanligini, ularning sekretor epiteliy hujayralari va shilliq ishlab chiqaruvchi xususiyatlarini mikroskopik darajada o'rganish.
5. **Fiziologik ahamiyati** bezlar sekreti siydik chiqarish kanalini moylash, urug' suyuqligi o'tishini yengillashtirish va kanal ichidagi kislota muhitini neytrallashtirishdagi rolini tushuntirish.
6. **Yoshga oid va klinik jihatlar** bulbouretral bezlarning jinsiy yetilish davrida rivojlanishi va faoliyati, yallig'lanish kasalliklari (kupperit) hamda ularning klinik ahamiyatini muhokama qilish.

Nazorat savollari

1. Bulbouretral bezlar qaysi jinsiy tizimga mansub va nechta bo'ladi?
2. Bulbouretral bezlarning anatomik joylashuvi va topografiyasi qanday?

3. Bezlarning chiqaruvchi yo'llari qayerga ochiladi?
4. Bulbouretral bezlarning asosiy vazifalari nimalardan iborat?
5. Ularning sekretining urug' suyuqligi tarkibidagi ahamiyati nimada?
6. Bulbouretral bezlarning gistologik tuzilishi qanday bezlar turiga kiradi?
7. Siydik chiqarish kanali bilan anatomik va funksional bog'liqligi qanday?
8. Bulbouretral bezlarning yallig'lanish kasalligi qanday ataladi?
9. Ushbu bezlarning erkak reproduktiv salomatligidagi klinik ahamiyati nimadan iborat?

ERKAK SIYDIK CHIQARISH KANALI (URETHRA MASCULINA)

Erkak siydik chiqarish kanali siydik-tanosil tizimiga mansub bo'lib, siydik va spermani tashqariga chiqaruvchi umumiy yo'l vazifasini bajaradi.

1. Funktsiyasi. Erkak uretrasi ikki xil biologik suyuqlikni: siydikni, urug' suyuqligini (spermani) tashqi muhitga chiqaradi.

2. Rivojlanishi. Embrional rivojlanishning **8-haftasida** jinsiy a'zolarining boshlang'ich belgilari paydo bo'ladi. Jinsiy bo'rtma (**tuberculum genitale**) uzunlik bo'yicha faol o'sadi. Uning pastki yuzasida joylashgan yoriq jinsiy burmalar (**plicae urogenitales**)ning qo'shilishi natijasida yopilib, siydik chiqarish kanali shakllanadi.

3. Topografiyasi. Uretra: siydik pufagining ichki teshigidan (**ostium urethrae internum**) boshlanadi; prostata bezidan o'tadi; jinsiy olat bo'ylab davom etib, uning boshida joylashgan tashqi teshik (**ostium urethrae externum**) bilan tugaydi.

4. Anatomik tuzilish. Erkak siydik chiqarish kanalida uch qism ajratiladi: **a)** Prostatik qism (**pars prostatica**): prostata bezining ichida joylashgan; uzunligi taxminan **3 sm**; orqa devorida uretral qirradi (**crista urethralis**) mavjud; qirraning eng bo'rtib chiqqan qismi urug' bo'rtig'i (**colliculus seminalis**) deb ataladi; Bu yerda paramezonefros kanalining rudimenti — prostatik bachadoncha (**utriculus prostaticus**) joylashgan; uning ikki tomoniga ejakulyator yo'llar va prostata bezlari yo'llari ochiladi. **b)** Parda (membranoz) qism (**pars membranacea**): kichik tos tubida joylashgan; prostata bezidan jinsiy olat piyozchasigacha cho'ziladi; uzunligi taxminan **1,5 sm**; siydik-jinsiy diafragmadan o'tgan joyida ixtiyoriy tashqi sfinkter (**m. sphincter urethrae**) joylashadi. **c)** Gubkali qism (**pars spongiosa**): jinsiy olat

ichida joylashgan; eng uzun qism bo‘lib, **15 sm** atrofida; uretraning eng harakatchan bo‘limidir.

Torayish joylari: ichki uretral teshik sohasida; siydik-jinsiy diafragmadan o‘tganda; tashqi uretral teshikda. **Kengayish joylari:** prostatik qismda; jinsiy olat piyozchasida; oxirgi bo‘limda — qayiqsimon chuqurcha (**fossa navicularis**).

5. Gistologik tuzilishi. Uretraning shilliq qavati ko‘plab mayda shilliq bezlarni o‘z ichiga oladi; Prostatik qismda u o‘tuvchi epiteliy bilan qoplangan; Membranoz va gubkali qismlarda — ko‘p qatorli prizmatik epiteliy; Jinsiy olat boshida — ko‘p qatlamli yassi epiteliy bilan qoplangan; Shilliq qavat tashqarisida silliq mushak tolalari qatlami joylashadi.

6. Yoshga bog‘liq xususiyatlari Katta yoshdagi erkaklarda uretra uzunligi taxminan 18 sm; Kanal bo‘shlig‘i maksimal 10 mm diametrli kateterni o‘tkaza oladi.

7. Diagnostika. Tekshiruv usullari: kontrast modda bilan rentgenologik tekshiruv; kompyuter tomografiya (KT); ultratovush tekshiruvi (UTT).

ERKAK ICHKI JINSIY A‘ZOLARINING RIVOJLANISH ANOMALIYALARI

Agonadizm – jinsiy bezlarning tug‘ma yo‘qligi. **Anorxiya (anorxizm)** – tuxumdonlarning tug‘ma yo‘qligi. **Germafroditizm** (androginiya, interseksualizm) – bir shaxsda ikki jins belgilari mavjudligi. **Haqiqiy germafroditizm** – erkak va ayol jinsiy bezlarining bir vaqtda mavjudligi. **Gipogenitalizm** – jinsiy a‘zolarining qisman yoki to‘liq rivojlanmasligi. **Gipogonadizm** – jinsiy bezlar va ikkilamchi jinsiy belgilar rivojlanishining gormonal yetishmovchilik sababli susayishi. **Kriptorxizm** – tuxumdonlarning skrotumga tushmasligi. **Monorxizm** – bitta tuxumdonning yo‘qligi. **Aberrant tushish** – tuxumdonning noto‘g‘ri joyda (chov, son, oraliq yoki penis ostida) joylashishi. **Paradoksal tushish** – chap tuxumdonning o‘ng, o‘ng tuxumdonning chap skrotumga tushishi. **Poliurxizm** – qo‘shimcha bitta yoki bir nechta tuxumdonlarning mavjudligi. **Sinorxizm** – tuxumdonlarning qorin bo‘shlig‘ida yoki skrotumda birikib qolishi. **Urug‘ yo‘lining atreziyasi** – urug‘ yo‘lining yopilishi. **Urug‘ pufakchalarining gipoplaziyasi** – yetarli rivojlanmasligi. **Urug‘ yo‘lining ikki barobar bo‘lishi.** **Urug‘ pufakchasi**

kistalari. Urug' kanati kistalari – biriktiruvchi to'qimada suyuqlik bilan to'lgan yopiq bo'shliqlar hosil bo'lishi; bu holat qorin pardasining vaginal o'simtasi to'liq yopilmasligi bilan bog'liq.

Metodik ko'rsatmalar

1. **Darslik va ma'ruza materiallari asosida** erkak siydik chiqarish kanalining umumiy tuzilishi, topografiyasi va vazifalarini o'rganish. Kanalning siydik chiqarish va reproduktiv tizimdagi ikki funksiyasini tushuntirish.
2. **Topografiya va bo'limlari** erkak siydik chiqarish kanali uzunligi, bo'linishi va joylashuvini o'rganish: prostatik qism (**pars prostatica urethrae masculinae**) – prostata bezidan o'tadi; pardali qism (**pars membranacea urethrae masculinae**) – chuqur ko'ndalang oraliq muskuli orqali; g'ovak qism (**pars spongiosa urethrae masculinae**) – penis urug' pufagi va spongioz qismi orqali.
3. **Anatomik tuzilishi va qo'shni organlar bilan munosabat** kanalning prostata, urug' pufagi, bulbouretral bezlar, siydik pufagi va penis bilan topografik munosabatini o'rganish.
4. **Shilliq va mushak qavatlari** shilliq qavat (**tunica mucosa**), uning nabot hujayralari va mukus ishlab chiqaruvchi xususiyati. Mushak qavati (ichki bo'ylama va halqasimon qavat) peristaltik harakatlarda va ejakulyatsiyada ishtirokini tushuntirish.
5. **Fiziologik ahamiyati** kanal orqali siydik chiqarish va ejakulyatsiya jarayonida spermaning harakati va muhofazasini tushuntirish.
6. **Qon bilan ta'minlanishi va innervatsiya** kanalning arterial, venoz va limfatik tizimi, vegetativ va somatik innervatsiyasi bilan tanishish.
7. **Yoshga oid va klinik jihatlar** neonatal, balog'at va reproduktiv davrdagi morfologik va funksional o'zgarishlarni tahlil qilish. Klinik ahamiyat: uretrit, stenoz, travma, kongenital anomaliyalar.
8. **Amaliy mashg'ulotlar talabalardan quyidagilarni talab qiladi:** Erkak siydik chiqarish kanalining bo'limlarini preparat va maketda ko'rsatish; Shilliq va mushak qavatlarini mikroskopik preparatda aniqlash; Topografik va funksional munosabatini tushuntirish; Klinik ahamiyatini izohlash.

Nazorat savollari

1. Erkak siydik chiqarish kanali nima va uning asosiy vazifalari nimadan iborat?
2. Kanalning reproduktiv va siydik chiqarish tizimidagi funksiyalarini tushuntiring.
3. Erkak siydik chiqarish kanalining bo'limlarini nomlang va har birining joylashuvini tushuntiring.
4. Prostatik, pardali va g'ovak qismlarning topografik munosabatini izohlang.
5. Kanalning prostata, urug' pufagi va penis bilan bog'liqligini tushuntiring.
6. Urethra masculina shilliq qavatining tuzilishi va mukus ishlab chiqarish xususiyati qanday?
7. Mushak qavati (ichki bo'ylama va halqasimon qavat) funksional ahamiyati nimada?
8. Eyakulyatsiya va siydik chiqarishda kanal qanday rol o'ynaydi?
9. Kanalning arterial qon bilan ta'minlanishi va venoz tizimi qanday amalga oshadi?
10. Limfatik oqim va innervatsiya funksional ahamiyati nimada?
11. Neonatal va balog'at davridagi siydik chiqarish kanalining anatomik va funksional o'zgarishlarini tushuntiring.
12. Erkak siydik chiqarish kanali kasalliklari (uretrit, stenoz, kongenital anomaliyalar) va ularning klinik ahamiyati nimada?
13. Kanal travmasi yoki jarrohlik amaliyotida ehtiyot choralari nimadan iborat?

MOYAK QOPCHASI (SCROTUM)

Moyak qopchasi erkak jinsiy tizimiga mansub bo'lib, teri-mushakli qop vazifasini bajaradi va uning ichida tuxumdonlar (testis) va ularning qo'shimchalari joylashgan. Shu bilan birga, uning tarkibida urug' yo'llarining pastki bo'limlari ham mavjud.

1. Funktsiyasi. Tuxumdonlar va ularning qo'shimchalarini himoya qiladi; Ularning haroratini saqlash orqali spermatogenez jarayonini qo'llab-quvvatlaydi; Urug' yo'llarining pastki bo'limlarini himoya qiladi.

2. Rivojlanishi. Embrional rivojlanishda jinsiy bo'rtmalar (**labia genitalia**) ayniqsa kaudal (pastki) sohalarda ko'proq cho'zilib, o'zaro yaqinlashadi va o'rtacha

chiziq bo‘ylab birlashadi. Ushbu birlashgan joy “moyak qopchasining tikish chizig‘i (**raphe scroti**)” ni hosil qiladi, u jinsiy olatning ildizidan anal teshikka qadar davom etadi.

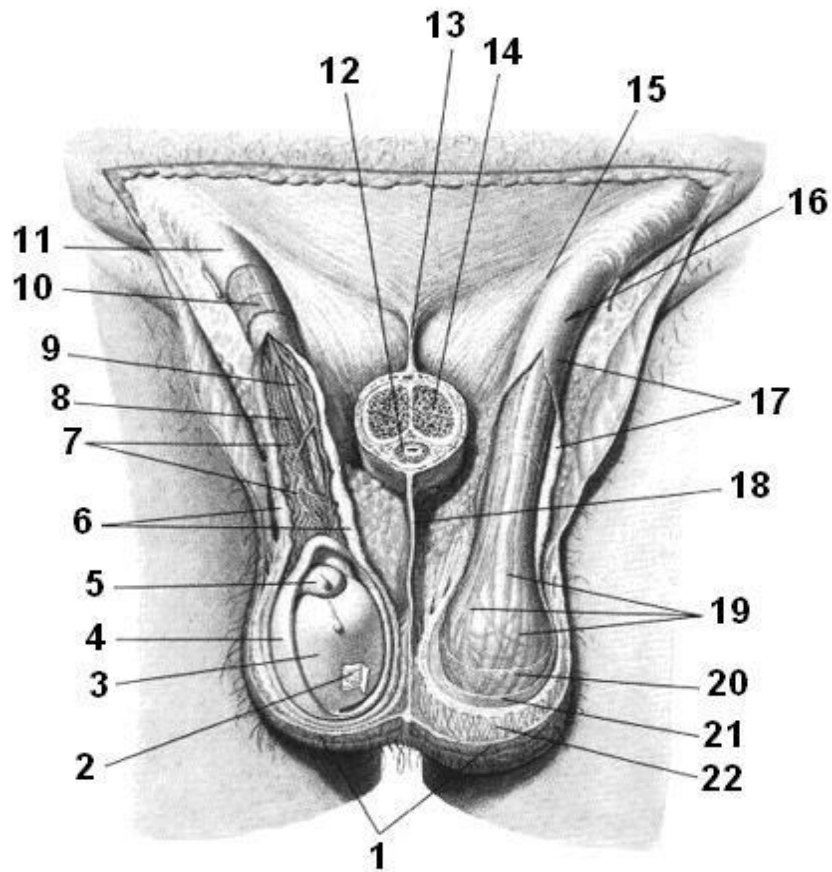
3. Topografiyasi. Jinsiy olat ildizi orqasida va pastida joylashgan; Tanadagi boshqa bo‘shliqlardan tashqariga chiqarilgan; Tuxumdonlar va ularning qo‘shimchalarini o‘z ichiga oladi.

4. Anatomik tuzilishi. Moyak qopchasi ikkita birlashgan yarmdan iborat bo‘lib, har bir tuxumdon alohida joylashgan; Bu klinik nuqtai nazardan muhim ahamiyatga ega.

5. Gistologik tuzilishi. Moyak qopchasining devori 7 qatlamdan tashkil topgan: 1. Teri (**cutis**) – tashqi qavat; 2. Go‘shltli qobiq (**tunica dartos**) – qorin va oraliq subkutan biriktiruvchi to‘qimasidan hosil bo‘lgan, yog‘ hujayralari yo‘q va silliq mushak tolalariga boy qatlam; 3. Tashqi urug‘ fasiyasi (**fascia spermatica externa**) – qorin yuzaki fasiyasining hosilasi; 4. Moyakni ko‘taruvchi mushak fasiyasi (**fascia cremasterica**) – qorin tashqi qiyshiq mushagi fasiyasi va aponevrozining tolalaridan hosil bo‘lgan; 5. Moyakni ko‘taruvchi mushak (**m. cremaster**) – qorin transvers va ichki qiyshiq mushaklaridan ajralgan mushak to‘plamlari; 6. Ichki urug‘ fasiyasi (**fascia spermatica interna**) – qorin transvers fasiyasining hosilasi; 7. Tuxumdon qoplamasi (**tunica vaginalis testis**) – qorin pardasidan hosil bo‘lgan va ikki qatlamga ajraladi: devor qatlami (**lamina parietalis**), ichki qavat (**lamina visceralis**). Ushbu qatlamlar orasida yopiq seroz bo‘shliq mavjud bo‘lib, u **processus vaginalis** orqali hosil bo‘ladi.

6. Yoshga bog‘liq xususiyatlari. Bolalikda moyak qopchasi kichik o‘lchamli bo‘lib, teri burmalar hosil qiladi; Jinsiy yetilish davrida tuxumdonlar o‘sishi bilan qopcha kattalashadi; Soch qoplamasi paydo bo‘ladi; Moyak pastga tushadi; Teridagi bezlar maxsus hidli sekret ishlab chiqaradi.

7. Diagnostika. Asosiy usul – vizual tekshiruv, masalan: suv to‘planishi va boshqa kasalliklarni aniqlash.



Rasm 16. Moyak (Scrotum) va uning qavatleri

1 – teri, cutis; 2 – oq qavat (tunica albuginea), tunica albuginea
 3 – moyak vaginasi (ichki, visceral qatlam), tunica vaginalis testis (lamina visceralis); 4 – moyak vaginasi (tashqi, parietal qatlam), tunica vaginalis testis (lamina parietalis); 5 – moyak qo‘shimchasi (epididimis), epididymis; 6 – ichki urug‘ fasiyasi, fascia spermatica interna; 7 – armut shaklidagi vena to‘plami, plexus pampiniformis; 8 – moyak arteriyasi, a. testicularis; 9 – urug‘ chiqaruvchi yo‘l, ductus deferens; 10, 19 – moyakni ko‘targan mushak, m. cremaster; 11, 20 – moyakni ko‘targan mushak fasiyasi, fascia cremasterica; 12 – olat g‘ovak tanasi, corpus spongiosum penis; 13 – olat osma boylami, lig. suspensorium penis; 14 – olat g‘ovakli tanasi, corpus cavernosum penis; 15 – tashqi inguinal halqa, anulus inguinalis superficialis; 16 – urug‘ ipi (**funiculus spermaticus**), funiculus spermaticus; 17 – tashqi urug‘ fasiyasi, fascia spermatica externa; 18 – moyak bo‘lagi, septum scroti; 21 – tashqi urug‘ fasiyasi, fascia spermatica externa; 22 – go‘shli qavat (dartos), tunica dartos.

Metodik ko'rsatmalar

1. **Darslik va ma'ruza materiallari asosida** moyak qopchasining umumiy tuzilishi, topografiyasi va funksiyalarini o'rganish. Qopchanning erkak reproduktiv tizimidagi biologik ahamiyatini tushuntirish: moyak va epididimisni himoya qilish, haroratni tartibga solish.
2. **Anatomik tuzilishi va qatlamlari** teri va subkutan to'qima (tunica dartos bilan birga); qopchanning mushak qavati (tunica); fascia va biriktiruvchi to'qima qatlamlari; ichki qavat: tunica vaginalis (parietal va visceral qatlamlari).
3. **Topografik jihatlar** scrotumning yuqori va pastki chegaralari, medial va lateral cheklari; o'ng va chap moyak o'rtasidagi perenial bo'linish (raphe scroti); scrotumning qon bilan ta'minlanishi va limfatik drenaji.
4. **Fiziologik ahamiyati** moyak va epididimisning termoregulyatsiyasi (yarim daraja pasayishi yoki ko'tarilishi); chov mushaklari va dartos mushaklari orqali haroratni nazorat qilish; jinsiy salomatlik va spermatogenez jarayonidagi ahamiyati.
5. **Yoshga oid o'zgarishlar** neonatal davrda, balog'atga yetish va reproduktiv yoshda anatomik-funksional farqlar; scrotum terisi, hajmi va elastikligi yoshga qarab o'zgarishi.
6. **Klinik ahamiyat** gipertermiya yoki gipotermiya, travma va infeksiya (orxit, epididimit); varikosele, giperplaziya, kista va boshqa patologiyalar; jarrohlik amaliyotida (masalan, vasektomiya) ehtiyot choralari.
7. **Amaliy mashg'ulotlarda talab qilinadigan ko'nikmalar** scrotum qatlamlarini preparat va maketda ko'rsatish; uning ichki va tashqi topografiyasini tushuntirish; qon va limfa bilan ta'minlanishini, innervatsiyasini aniqlash; funksional va klinik ahamiyatini tushuntirish.

Nazorat savollari

1. Scrotum nima va uning asosiy vazifalari nimadan iborat?
2. Moyak qopchasining erkak reproduktiv tizimidagi biologik ahamiyatini tushuntiring.
3. Scrotumning tashqi va ichki qatlamlarini nomlang.

4. Dartos mushagi va cremaster mushagi qanday funktsiya bajaradi?
5. O'ng va chap moyakni ajratuvchi tuzilma nima?
6. Scrotumning qon bilan ta'minlanishi va limfatik drenajini tushuntiring.
7. Scrotum moyak va epididimisning haroratini qanday nazorat qiladi?
8. Termoregulyatsiyaning spermatogenez jarayoniga ta'siri nimada?
9. Neonatal, balog'at va reproduktiv yoshdagi scrotumning anatomik va funksional farqlarini tushuntiring.
10. Scrotum kasalliklari (varikosele, orxit, epididimit, kista) va ularning klinik belgilarini ayting.
11. Moyak qopchasining jarrohlik amaliyotidagi ahamiyatini tushuntiring.
12. Scrotum terisi va qatlamlarining travma yoki infeksiya paytida klinik ahamiyati nimada?

JINSIY OLAT (PENIS)

Jinsiy olat erkak jinsiy tizimining tashqi a'zosi bo'lib, siydik chiqarish va sperma ejakulyatsiyasi jarayonlarida ishtirok etadi.

1. Funktsiyasi. Siydikni siydik pufagidan tashqariga chiqaradi; Urug' suyuqligini tashqariga chiqaradi.

2. Rivojlanishi. Embriogenezning **3-oyida**, kloaka pardasining oldida mezenchimadan jinsiy bo'rtma hosil bo'ladi; Ushbu bo'rtma olatning g'ovak (**cavernosus**) tanalariga asos bo'ladi; Gubkali tana (**corpus spongiosum**) uretral yoriq va jinsiy burmalardan rivojlanadi.

3. Topografiyasi. O'lat inson tanasi bo'shlig'idan tashqarida joylashgan; Qov simfizining pastki qismidan boshlanadi; Orqa tomonida moyak qopchasi (**scrotum**) bilan yaqin aloqada.

4. Anatomik tuzilish O'latning uch asosiy qismi mavjud: 1. Ildiz (**radix penis**) – orqa qismi, oldingi lobiyning yuzasiga birikadi; 2. Tana (**corpus penis**) – ikki peshona va bitta gubkali tana bilan tashkil topgan; 3. Bosh (**glans penis**) – gubkali tananing oxiri; 4. Orqa sirt (**dorsum penis**) – tananing yuqori tomoni.

G'ovak tanalar (**corpora cavernosa**): silindrsimon shakl; orqa uchlari (crura penis) qov simfizining pastki shoxlariga birikadi; gubkali tana (corpus spongiosum)

gubkali shaklda, oldi qismi bosh bilan yakunlanadi; Ichida uretra joylashgan, bosh qismida kengayib qayiqsimon chuqurcha hosil qiladi. **Tuzilishi va eraksiya:** peshona tanalar maxsus gubkali to‘qimadan tashkil topgan bo‘lib, ko‘plab bo‘shliqlar qon bilan to‘lib rigidlik (**ereksiya**) hosil qiladi; Qon oqimi tugagach, to‘qima siqiladi; Teri yupqa va harakatchan; boshga o‘tishda old qavat (**preputium**, qovushgan qobiq) hosil qiladi.

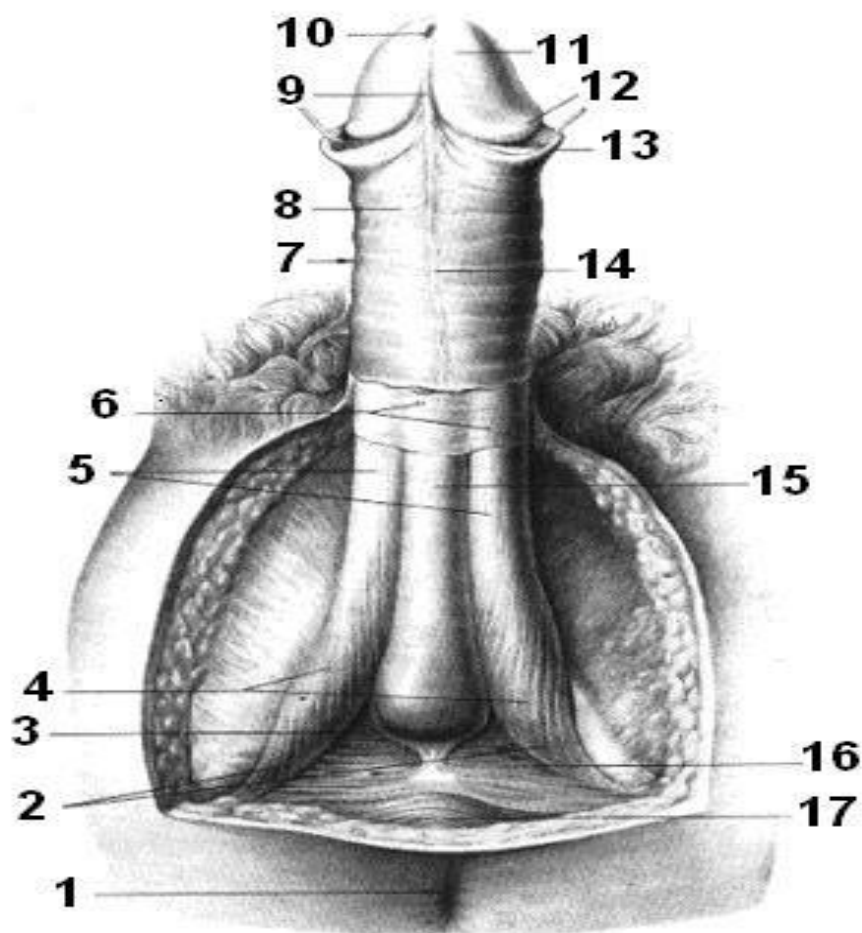
5. Gistologik tuzilishi. Peshona va gubkali tanalar chuqur va yuzaki fasiyalar bilan o‘ralgan; Teri bilan qoplangan; Preputium ichki qatlamida maxsus preputial bezlar (**glandulae preputiales**) mavjud bo‘lib, himoya qiluvchi, bakteritsid va yog‘lovchi smegma sekreti ishlab chiqaradi.

6. Yoshga bog‘liq xususiyatlari. Yangi tug‘ilgan bolada uzunligi 2–2,5 sm, preputium boshni to‘liq qoplaydi; Bolalik va prepubertal davrda sekin o‘sadi; Pubertat davrda o‘sishi tezlashadi; Mushak va gubkali to‘qimalar rivojlanadi, bosh ochilishi va teri moslashadi.

7. Diagnostika. Vizual tekshiruv; Ultrasonografiya (UTT); Kompyuter tomografiya (KT).

ERKAK TASHQI JINSIY A‘ZOLARNING ANOMALIYALARI

Agenitalizm – tug‘ma jinsiy organlarning yo‘qligi; Soxta germafroditizm (**pseudohermafroditizm**) erkak turi – erkak jinsiy bezlari mavjud, lekin tashqi jinsiy a‘zolar ayolga xos; **Gipospadiya** – uretraning oxirgi bo‘limi yetishmasligi, teshik pastki yuzada, skrotum yoki perineumda ochiladi; **Makrofallos (megalopenis)** – uzunligi 25 sm dan oshgan penis (ereksiya holatida); **Mikropeniya** – ereksiya holatida 6 sm dan kichik penis, ko‘pincha tuxumdon gipoplaziyasi bilan birga; **Fimoz** – preputium tor bo‘lib, boshni ochib bo‘lmaydi; bolalarda normal (3–9 yoshgacha); **Parafimoz** – preputiumni noto‘g‘ri qayta joylashtirishda bosh siqilishi, shish va nekroz xavfi; **Olatning egilishi** – tug‘ma yoki orttirilgan deformatsiya.



Rasm 17. Olat (jinsiy a'zo) tuzilishi

1 – orqa yo‘lak (anus), **anus**; 2 – olat ildizi, radix penis; 3 – olat poyasi (bulbus penis), bulbus penis; 4 – o‘tiruvchi-g‘ovak mushak, m. ischiocavernosus; 5 – olat g‘ovak tanalari, corpora cavernosa penis; 6 – olatning sirt va chuqur fasiyalari, fasciae penis superficialis et profunda; 7 – olat tanasi, corpus penis; 8 – umumiy teri qavati, integumentum commune; 9 – qalin teri frenulumi (old qismi frenulumi), frenulum preputia; 10 – siydik chiqarish kanalining tashqi teshigi, ostium urethrae externum; 11 – olat boshchasini, glans penis; 12 – boshchaniq toj qismi, corona glandis; 13 – olat qalin terisi (preputium), preputium penis; 14 – olat tikilishi (raphe), raphe penis; 15 – olat g‘ovak tanasi (shilliqlik tanasi), corpus spongiosum penis; 16 – chuqur ko‘ndalang perineal mushak, m. transversus perinei profundus; 17 – orqa yo‘lak tashqi sfinkteri, m. sphincter ani externus.

Metodik ko‘rsatmalar

1. **Darslik va ma'ruza materiallari asosida** jinsiy olatning umumiy tuzilishi, topografiyasi va funksiyalarini o'rganish. Olatning erkak reproduktiv tizimidagi vazifalari: siydik chiqarish va ejakulyatsiya jarayonidagi roli tushuntiriladi.
2. **Topografiya va bo'limlari** radix penis – ildiz qismi, perineumga bog'langan; **Corpus penis** – tana qismi, ichida g'ovak (corpora cavernosa) va shilliq g'ovak tanasi (corpus spongiosum) mavjud; **Glans penis** – boshcha qismi, yuqori, sezgir zona.
3. **Mushak va fasiyalar** ischiocavernosus mushagi (m. ischiocavernosus) – g'ovak tanasini siqadi va ereksiya jarayonini qo'llab-quvvatlaydi; Bulbospongiosus mushagi (bulbus penis atrofida) – shilliq tanani siqib ejakulyatsiyani qo'llab-quvvatlaydi; Fasciae penis superficialis et profunda – penis tanasini o'rab turuvchi sirt va chuqur biriktiruvchi to'qima.
4. **Shilliq qavat va old teri** preputium (qalin teri) – glansni himoya qiladi; Frenulum preputii – glans old qismini bog'laydi va sezgirlikni oshiradi; Raphe penis – moyak va penisni o'rtadagi tikuvli qism.
5. **Siydik chiqarish kanali bilan bog'liqlik** pars spongiosa urethrae penis g'ovak tanasida joylashgan; Ostium urethrae externum tashqi teshik orqali siydik chiqarish amalga oshadi.
6. **Qon ta'minoti va innervatsiya** arterial qon: a. penis, a. dorsalis penis; venoz drenaj: plexus venosus; innervatsiya: sezgir va vegetativ nervlar orqali ereksiya va ejakulyatsiya jarayonini boshqaradi.
7. **Fiziologik ahamiyati** olat siydik chiqarish va jinsiy aloqada reproduktiv vazifani bajaradi; G'ovak tanalar orqali ereksiya jarayonini amalga oshiradi; Glans sezgirligi reproduktiv funksiyani ta'minlaydi.
8. **Yoshga oid va klinik jihatlar** neonatal davrda, balog'at va reproduktiv yoshda penis o'lchami va sezgirligi o'zgaradi; Klinik ahamiyat: fimozis, paraphimosis, priapizm, travmalar va jinsiy patologiyalar.
9. **Amaliy mashg'ulotlarda talaba quyidagilarni bajara olishi kerak:** Olatning bo'limlarini maket va preparatda ko'rsatish; Mushak va fasiyalarni aniqlash;

Glans, preputium, frenulum va raphe strukturasi bilan tanishish; FunkSIONAL va klinik ahamiyatini tushuntirish.

Nazorat savollari

1. Olat nima va uning asosiy vazifalari nimadan iborat?
2. Olatning erkak reproduktiv tizimidagi biologik ahamiyatini tushuntiring.
3. Olatning bo'limlarini nomlang va ularning topografiyasini tushuntiring (radix, corpus, glans).
4. Glans olatning anatomik tuzilishi va preputium bilan munosabatini izohlang.
5. Raphe olat nima va uning funktsiyasi nimada?
6. Penis g'ovak tanalari va shilliq g'ovak tanasi farqini tushuntiring.
7. M. ischiocavernosus va m. bulbospongiosus mushaklarining vazifasini tushuntiring.
8. Olat fasiyalari (fasciae penis superficialis et profunda) qanday funktsiya bajaradi?
9. Penis orqali siydik chiqarish kanali qanday joylashgan?
10. Olatning qon bilan ta'minlanishi va venoz drenaji qanday amalga oshadi?
11. Olat ereksiya jarayonida mushaklar va g'ovak tanalarining roli nimada?
12. Frenulum preputii va glans sezgirligining klinik ahamiyati nimada?
13. Neonatal, balog'at va reproduktiv yoshdagi olat o'lchami va funkSIONAL xususiyatlari qanday o'zgaradi?
14. Olat patologiyalari: fimozis, paraphimosis, priapizm va travmalar qanday klinik ahamiyatga ega?

AYOL JINSIY A'ZOLARI ORGANA GENETALIA FEMININA

Ayol jinsiy a'zolari ichki va tashqi jinsiy a'zolarga bo'linadi.

Ichki ayol jinsiy a'zolari: Tuxumdonlar – ovarium (oophoron); Tuxumdon qo'shimchalari – epoophoron; Bachadon naylari – tubae uterinae (salpinx); Bachadon – uterus; Qin – vagina; Tashqi ayol jinsiy a'zolari: qin dahlizi – vestibulum vaginae; katta va kichik jinsiy lablar – labia majora et minora pudenda; klitor – clitoris; katta va kichik dahliz bezlari – glandulae vestibulares majores et

minores; qin dahlizi piyozchasi – bulbus vestibuli. Ichki va tashqi jinsiy a'zolar chegarasida qizlik pardasi (**hymen**) joylashgan.

TUXUMDON OVARIUM (OPHORON)

1. Funktsiyasi. Ayol jinsiy hujayralari — tuxum hujayralarining hosil bo'lishi va yetilishi; Qon va limfaga ajraladigan ayol jinsiy gormonlarini (estrogen, progesteron) ishlab chiqarish.

2. Rivojlanishi. Embriogenezning 7-haftasida jinsiy gonadalar ayol jinsiy a'zolariga differensiyalanadi; Jinsiy hujayralar dastlab mezenximada joylashadi, keyinchalik ularning bir qismi tuxumdon follikulalarini hosil qiladi; Tuxumdonning po'stloq (**cortex**) va miya (**medulla**) qavatlarini shakllanadi; Rivojlanish jarayonida tuxumdonlar bachadon naylari bilan birga kichik chanoq bo'shlig'iga tushadi; Birlamchi buyrak (mezonefros) naychalari ayol jinsiy tizimi rivojida **reduksiyalanadi**.

3. Topografiyasi. O'ng va chap ingvinal sohada joylashadi; Kichik chanoqning yon devorlariga proyeksiya qiladi; Erkin qavariq qirrasi orqaga, dumg'aza tomon qaragan; Yuqorida — bachadon nayi, medial tomonda — bachadon, lateral tomonda — bachadon nayining kiprikchalari; Yaqinida ichki va tashqi yonbosh tomirlari, obturator arteriya va katta bel mushagi joylashadi.

4. Anatomik tuzilishi. Tuxumdon — bachadonning ikki tomonida joylashgan juft a'zo. Uni quyidagi boylamlar tutib turadi: Tuxumdonning o'z boylami – **lig. ovarii proprium** (tuxumdonning bachadon uchidan bachadonga boradi); Osuvchi boylam – **lig. suspensorium ovarii** (kichik chanoq devoridan tuxumdonga tushuvchi qorin parda burmasi, tomirlar o'tadi); Tuxumdon tutqichi – **mesoovarium** (bachadonning keng boylamiga birikadi). Tuxumdon qismlari: medial yuzasi — **facies medialis**, lateral yuzasi — **facies lateralis**, bachadon uchi — **extremitas uterine**, nay uchi — **extremitas tubaria**, erkin qirrasi — **margo liber**, tutqich qirrasi — **margo mesoovaricus**. Tutqich qirrada tuxumdon darvozasi — **hilus ovarii** joylashgan.

5. Gistologik tuzilishi. Tashqi tomondan bir qatlamli embrional epiteliy bilan qoplangan; Ostida oq parda — **tunica albuginea** joylashadi; Parenxima ikki

qismdan iborat: **miya qavati (medulla ovarii)** — stroma, qon tomirlari va nervlar; po'stloq qavati (**cortex ovarii**) — ko'plab follikulalar va tuxum hujayralar. Follikula rivojlanishi: Birlamchi follikul → vezikulyar (**Graaf**) follikula; Ovulyatsiya vaqtida follikula yorilib, tuxum hujayra ajraladi; Yorilgan follikula o'rnida sariq tana — **corpus luteum** hosil bo'ladi; Urug'lanish bo'lmasa — “oq tana (**corpus albicans**)” ga aylanadi; Urug'lanishda — homiladorlik sariq tanasi (**corpus luteum graviditatis**) hosil bo'lib, endokrin bez sifatida faoliyat yuritadi.

6. Yoshga bog'liq xususiyatlari. Yangi tug'ilgan chaqaloqda tuxumdon balandroq joylashadi; Birinchi yil davomida o'z doimiy joyiga tushadi; Pubertat davrida kattalashadi, menstrual sikl boshlanadi; Urug'lanish bo'lmasa progesteron kamayadi va endometriy ko'chishi — menstruatsiya sodir bo'ladi.

7. Rivojlanish anomaliyalari. Agenitalizm (agonadizm) — jinsiy bezlarning tug'ma yo'qligi; Tuxumdonning noto'g'ri joylashuvi — ingvinal kanal yoki katta jinsiy lablar sohasiga siljish; Qo'shimcha tuxumdon — ~4% holatlarda; Tuxumdon gipoplaziyasi — bir yoki ikkala tuxumdon yetarli rivojlanmasligi, endokrin yetishmovchilik bilan; Germafroditizm — ikki jins belgilarining mavjudligi; haqiqiy; soxta (ayol turi) — jinsiy bezlar ayolga xos, tashqi a'zolar erkakka o'xshash.

8. Diagnostika. Rentgenologik tekshiruv; Ultrasonografiya (UTT); Magnit-rezonans tomografiya (MRT); Kompyuter tomografiya (KT); Instrumental tekshiruvlar.

Metodik ko'rsatmalar

- 1. Darslik va ma'ruza materiallari asosida** ayol jinsiy a'zolarining umumiy tuzilishi, rivojlanish manbalari va funksiyalarini o'rganish. Ayol reproduktiv tizimining asosiy vazifalari — gameta hosil bo'lishi, urug'lanish, homiladorlik va tug'ruq jarayonlaridagi rolini tushuntirish.
- 2. Ayol jinsiy a'zolarining tasnifi** ayol jinsiy a'zolarini ichki va tashqi qismlarga ajratib o'rganish: ichki jinsiy a'zolar: tuxumdonlar (ovaria), bachadon naylari (tubae uterinae), bachadon (uterus), qin (vagina). **Tashqi jinsiy a'zolar:** ayol

jinsiy a'zolari majmuasi — pudendum femininum (katta va kichik jinsiy lablar, klitor, qin dahlizi).

3. **Tuxumdon (ovarium)** tuxumdonning shakli, topografiyasi, tashqi va ichki tuzilishi, po'stloq va miya moddasini o'rganish. Ovogenez, gormonlar (estrogen va progesteron) sintezi va tuxumdonning endokrin funksiyasiga e'tibor qaratish.
4. **Bachadon naylari (tubae uterinae)** naylarning bo'limlari (infundibulum, ampulla, isthmus, pars uterina), ularning tuxum hujayra va urug'lanish jarayonidagi ahamiyatini tushuntirish.
5. **Bachadon (uterus)** bachadonning bo'limlari (fundus, corpus, cervix), devor qatlamlari (endometrium, myometrium, perimetrium), topografiyasi va homiladorlik davridagi funksional o'zgarishlarini o'rganish.
6. **Qin (vagina)** qin devorining tuzilishi, shilliq qavat xususiyatlari, mikroflora va tug'ruq kanalidagi roli bilan tanishish.
7. **Tashqi jinsiy a'zolar (pudendum femininum)** katta va kichik jinsiy lablar, klitor, qin dahlizi, Bartholin bezlari tuzilishi va funksional ahamiyatini o'rganish.
8. **Qon bilan ta'minlanishi va innervatsiya** ayol jinsiy a'zolarining arterial, venoz va limfatik ta'minoti hamda vegetativ va somatik innervatsiyasi haqida bilim hosil qilish.
9. **Yoshga oid va klinik jihatlar** neonatal davr, balog'at, reproduktiv yosh va menopauzadagi anatomik-funksional o'zgarishlarni tahlil qilish. Klinik ahamiyat: yallig'lanish kasalliklari, rivojlanish nuqsonlari, o'smalar.
10. **Amaliy mashg'ulotlarda talab qilinadigan ko'nikmalar:** ayol jinsiy a'zolarini maket va preparatda aniqlash; Ichki va tashqi a'zolari farqlash; bachadon va uning bo'limlarini ko'rsatish; Klinik va funksional ahamiyatini izohlash.

Nazorat savollari

1. Ayol jinsiy a'zolari nima va ularning asosiy vazifalari nimalardan iborat?
2. Ayol reproduktiv tizimining erkak tizimidan asosiy farqlari nimada?
3. Ayol jinsiy a'zolari qanday qismlarga bo'linadi?
4. Ichki ayol jinsiy a'zolarini sanab bering.
5. Tashqi ayol jinsiy a'zolari tarkibiga nimalar kiradi?

6. Tuxumdonning tuzilishi va funksiyalarini tushuntiring.
7. Bachadon naylarining bo‘limlari va ularning vazifalari qanday?
8. Bachadon devorining qatlamlarini ayting va ularning funksiyasini tushuntiring.
9. Bachadon bo‘limlari va topografik munosabatlarini izohlang.
10. Qin devorining tuzilishi va fiziologik ahamiyati nimada?
11. Ayol jinsiy a‘zolarining qon bilan ta‘minlanishi qanday amalga oshadi?
12. Limfatik oqim va innervatsiyaning klinik ahamiyati nimada?
13. Balog‘at davrida ayol jinsiy a‘zolarida qanday o‘zgarishlar kuzatiladi?
14. Homiladorlik vaqtida bachadonda qanday morfologik o‘zgarishlar sodir bo‘ladi?
15. Menopauza davrida ayol jinsiy a‘zolarining funksional holati qanday o‘zgaradi?
16. Ayol jinsiy a‘zolarining yallig‘lanish kasalliklari va ularning klinik ahamiyatini ayting.

BACHADON UTERUS (METRA, HISTERA)

1. Funktsiyasi. Bachadon — homilaning bachadon ichida rivojlanishi va olib yurilishi uchun mo‘ljallangan asosiy ayol jinsiy a‘zosi hisoblanadi.

2. Rivojlanishi. Bachadon paramezonefral (**Myuller**) protoklarning distal qismlarining o‘zaro qo‘shilishi natijasida rivojlanadi.

3. Topografiyasi. Bachadon kichik chanoq bo‘shlig‘ida, **regio pubicada** joylashgan; To‘g‘ri ichak va siydik pufagi orasida joylashadi; Istmus (bo‘g‘iz) taxminan III–IV dumg‘aza umurtqalari darajasida joylashadi;

Bachadon holatlari: **Anteversio** — bachadon oldinga egilgan holat; **Anteflexio** — bachadon bo‘yni bilan tanasi orasida o‘tkir bo‘lmagan burchak hosil bo‘lib, u siydik pufagi tomonga ochiladi (fiziologik holat); Siydik pufagi to‘lganda bachadon yuqoriga ko‘tarilib, burchak tekislanadi — **retroflexio**; Bachadonning patologik orqaga og‘ishi — **retroversio**.

Bachadonni fiksatsiya qiluvchi boylamlar: Keng bachadon boylamlari – **ligg. lata uteri**; Yumaloq bachadon boylamlari – **ligg. teres uteri** (chov kanali orqali o‘tadi); To‘g‘ri ichak–bachadon boylamlari – **lig. rectouterina**; Qov–bachadon boylamlari – **lig. pubouterina**; Kardinal boylam – **lig. cardinale**.

4. Anatomik tuzilishi. Bachadon — ichi bo‘sh, mushakli organ bo‘lib, quyidagi qismlardan iborat: Bachadon tubi – **fundus uteri**; Bachadon tanasi – **corpus uteri**; Bachadon bo‘yni – **cervix uteri**. Bachadon bo‘ylama kesimida uning bo‘shlig‘i — **cavum uteri** uchburchak shaklga ega. Uchburchak asosining burchaklarida bachadon naylari ochiladi; Uchburchakning pastki uchi bachadon bo‘yni kanaliga o‘tadi; Toraygan joy ichki bachadon teshigi deb ataladi; Bachadon bo‘yni kanali — **canalis cervicalis uteri**; Qin tomonga ochiluvchi teshik — **ostium uteri**. **Tug‘magan ayolda** tashqi bachadon teshigi yumaloq, **Tug‘gan ayolda** — ko‘ndalang yoriq shaklida bo‘ladi.

5. Gistologik tuzilishi. Bachadon devori uch qavatdan tashkil topgan: 1. Shilliq qavat — **endometrium**: bir qatlamli prizmatik epiteliy bilan qoplangan; bachadon bo‘yni kanalining old va orqa devorlarida palmaga o‘xshash burmalar — **plicae palmatae** hosil qiladi. 2. Mushak qavati — **myometrium**: juda kuchli rivojlangan; tug‘ruq vaqtida qisqarib homilaning tashqariga chiqishini ta‘minlaydi. 3. Seroz qavat — **perimetrium**: bachadonning deyarli barcha qismini qoplaydi; bo‘yin old qismining kichik sohasi qoplanmagan. Bachadon bo‘yni atrofida, qorin parda ostida **parametriy** — atrof-bachadon biriktiruvchi to‘qimasi joylashadi.

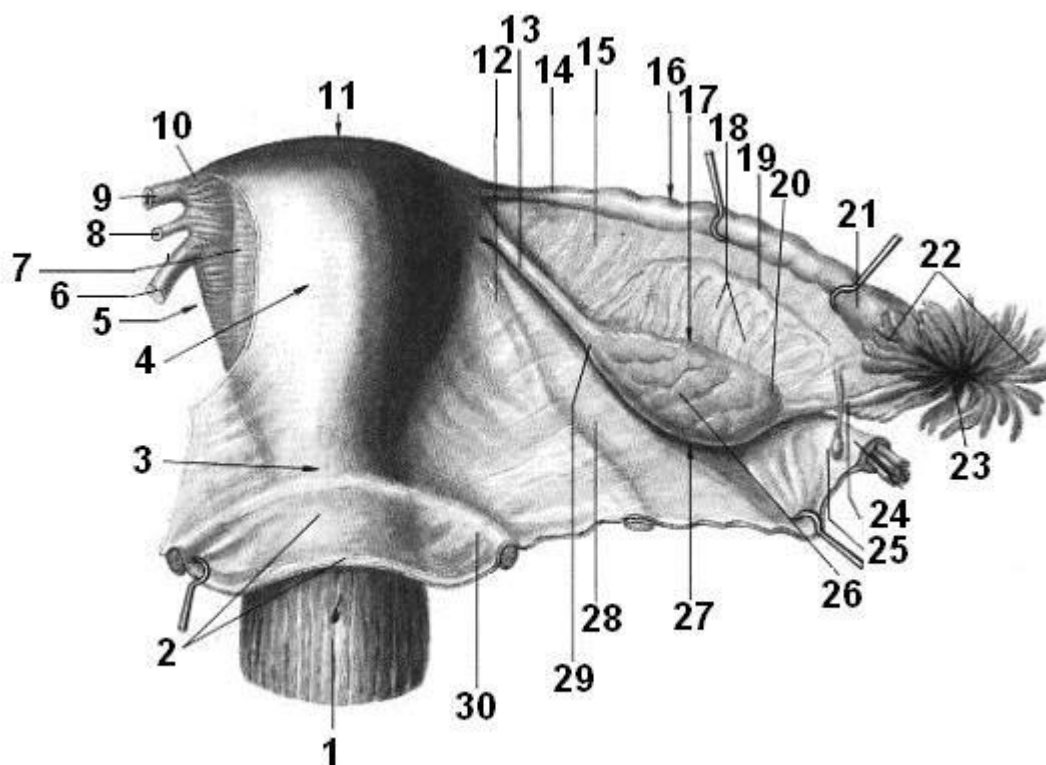
6. Yoshga bog‘liq xususiyatlari. Homiladorlik davrida bachadon sezilarli darajada kattalashadi; Kichik chanoq bo‘shlig‘idan qorin bo‘shlig‘iga ko‘tariladi.

7. Rivojlanish anomaliyalari. Ametriya (agenziya) — bachadonning tug‘ma yo‘qligi; **Gipogenitalizm** — jinsiy a‘zolarining qisman yoki to‘liq rivojlanmasligi; **Gipogonadizm** — jinsiy gormonlar sekretsiasining kamayishi;

Muller protoklari rivojlanishidagi nuqsonlar: Ikki bachadon va ikki qin — protoklar qo‘shilmasligi; **Ikki shoxli bachadon** — bachadon tubining bo‘linishi; **Septali bachadon va qin** — ichki to‘siq mavjud; **Bir shoxli bachadon** — bitta Myuller protoki atrofiyasi; **Aplaziya** — bachadon, bachadon naylari va qinning yo‘qligi (juda kam uchraydi);

Qisman nuqsonlar: Yassi bachadon tubi (embrional holat); Bachadon va qin orasida aloqa yo‘qligi; **Rudimentar (fetal) bachadon**; **Infantil bachadon** — bolalarnikiga o‘xshash shakl.

8. Diagnostika. Rentgenologik tekshiruv — metrosalpingografiya; Ultrasonografiya (UTT); Magnit-rezonans tomografiya (MRT); Kompyuter tomografiya (KT); Instrumental tekshiruvlar.



Rasm 18. Bachadon, bachadon naylari va tuxumdon

1 – qin, vagina; 2 – qorin parda, peritoneum; 3 – bachadon bo‘yni, cervix uteri; 4 – bachadon tanasi, corpus uteri; 5 – bachadonning chap cheti, margo uteri sinister; 6, 12 – bachadonning yumaloq boylami, ligg. teres uteri; 7 – subseroz asos, tela subserosa; 8, 13 – bachadonning o‘z boylami (tuxumdon boylami), lig. ovarii propria; 9, 16 – bachadon nayi, tuba uterine; 10 – bachadonning chap shoxi, cornu uterinum sinistrum; 11 – bachadon tubi, fundus uteri; 14 – bachadon nayining tor qismi (istmus), isthmus tubae uterinae; 15 – bachadon nayining mezenteriyasi, mesosalpinx; 17 – mezenterial cheti, margo mesovaricus; 18 – tuxumdon qo‘shimchasi (ko‘ndalang naychalar), epoophoron (ductuli transversi); 19 – tuxumdon qo‘shimchasining bo‘ylama yo‘li, ductus epoophori longitudinalis; 20 – nay tomoni (tuxumdonning nay uchi), extremitas tubaria; 21 – bachadon nayining ampulasi, ampulla tubae uterinae; 22 – bachadon nayining kiprikchalari (fimbriyalar), fimbriae tubae; 23 – bachadon nayining qorin bo‘shlig‘iga ochiladigan teshigi, ostium abdominale tubae uterinae; 24 – tuxumdonni osib turuvchi bog‘lama, lig. suspensorium ovarii; 25 – pufaksimon qo‘shimchalar, appendix vesiculosa; 26 – tuxumdon (medial yuzasi), ovarium (facies medialis); 27 –

tuxumdonning erkin cheti, margo liber ovarii; 28 – bachadonning keng bog‘lamasi, lig. latum uteri; 29 – bachadon tomoni (nayning bachadonga tutashgan uchi), extremitas uterine; 30 – to‘g‘ri ichak–bachadon burmasi, plica rectouterine.

Metodik ko‘rsatmalar

1. **Nazariy tayyorgarlik** darslik va ma‘ruza materiallari asosida bachadonning rivojlanishi, umumiy tuzilishi va ayol reproduktiv tizimidagi o‘rnini o‘rganish. Bachadonning homiladorlik, tug‘ruq va hayz siklidagi asosiy funksiyalarini tushuntirish.
2. **Topografiya va joylashuvi** bachadonning kichik chanoq bo‘shlig‘ida joylashuvi, siydik pufagi va to‘g‘ri ichak bilan topografik munosabatlarini o‘rganish. Bachadonning normal holati — **anteversio** va **anteflexio** tushunchalariga e‘tibor qaratish.
3. **Tashqi tuzilishi va bo‘limlari** bachadonning asosiy bo‘limlarini aniqlash: **fundus uteri** — bachadon tubi; **corpus uteri** — bachadon tanasi; **cervix uteri** — bachadon bo‘yni (pars vaginalis va pars supravaginalis).
4. **Bachadon devorining tuzilishi** bachadon devorining qatlamlarini o‘rganish: **perimetrium** — tashqi seroz qavat; **myometrium** — silliq mushak qavati (asosiy kontraktil qavat); **endometrium** — ichki shilliq qavat (hayz sikliga bog‘liq o‘zgaradi).
5. **Bachadon bo‘shlig‘i va kanali** bachadon bo‘shlig‘ining shakli, bachadon bo‘yni kanali, ichki va tashqi bachadon teshiklarini (ostium uteri internum et externum) o‘rganish.
6. **Boylam apparati** bachadonni ushlab turuvchi boylamlarini o‘rganish: **lig. latum uteri** — keng boylama; **lig. teres uteri** — yumaloq boylam; **lig. sacrouterinum** — dumg‘aza–bachadon boylami; **lig. ovarii proprium** — tuxumdonning o‘z bog‘lamasi.
7. **Qon bilan ta‘minlanishi va innervatsiya** bachadonning arterial (a. uterina), venoz, limfatik va nerv ta‘minotini, ularning klinik ahamiyatini o‘rganish.
8. **Fiziologik ahamiyati** bachadonning hayz sikli, embrion implantatsiyasi, homiladorlikni saqlash va tug‘ruq jarayonidagi rolini tushuntirish.

9. **Yoshga oid va klinik jihatlar** neonatal davr, balog‘at, reproduktiv yosh va menopauzadagi bachadon o‘zgarishlarini tahlil qilish. Klinik jihatlar: rivojlanish nuqsonlari, yallig‘lanish, mioma, endometrioz.

10. **Amaliy mashg‘ulotlarda talab qilinadigan ko‘nikmalar** bachadon bo‘limlarini maket va preparatda ko‘rsatish; devor qatlamlarini aniqlash; topografik munosabatlarini tushuntirish; klinik ahamiyatini izohlash.

Nazorat savollari

1. Bachadon nima va uning asosiy vazifalari nimalardan iborat?
2. Bachadonning ayol reproduktiv tizimidagi ahamiyatini tushuntiring.
3. Bachadonning normal holati qanday ataladi? (*anteversio, anteflexio*)
4. Bachadonning bo‘limlarini sanab bering va ularni tavsiflang.
5. Bachadon bo‘shlig‘ining shakli qanday?
6. Bachadon devorining qatlamlarini nomlang va ularning funksiyalarini tushuntiring.
7. Endometrium hayz siklida qanday o‘zgaradi?
8. Bachadonni ushlab turuvchi asosiy bog‘lamlarni sanab bering.
9. Bachadonning arterial qon bilan ta‘minlanishi qanday amalga oshadi?
10. Limfatik oqim va innervatsiyaning klinik ahamiyati nimada?
11. Implantatsiya va homiladorlik davrida bachadonda qanday o‘zgarishlar yuz beradi?
12. Tug‘ruq paytida bachadon mushaklarining roli nimada?
13. Menopauza davrida bachadon qanday o‘zgaradi?
14. Bachadonning asosiy kasalliklarini sanab bering (mioma, endometrioz va boshqalar).
15. Bachadonning tug‘ma rivojlanish nuqsonlari qanday klinik ahamiyatga ega?

BACHADON (FALLOPIY) NAYI TUBA UTERINA (SALPINX)

1. Funktsiyasi. Bachadon nayi tuxum hujayrani “tuxumdon (**ovarium**)” dan bachadon bo‘shlig‘iga olib o‘tadi. Aynan bachadon nayida tuxum hujayraning spermatozoid bilan urug‘lanishi sodir bo‘ladi.

2. Rivojlanishi. Bachadon naylari paramezoneftral (**Myuller**) protoklardan rivojlanadi.

3. Topografiyasi. Bachadon nayi — juft a'zo, bachadonning ikki yonida joylashgan; Kichik chanoq bo'shlig'ida, taxminan II dumg'aza umurtqasi darajasida joylashadi; **Regio inguinalis dexter et sinister** sohasiga proyeksiya qilinadi; Nayning keng uchi qorin bo'shlig'iga ochiladi va tuxumdon yaqinida joylashadi; Tor uchi bachadon bo'shlig'iga ochiladi.

4. Anatomik tuzilishi. Bachadon nayida quyidagi bo'limlar farqlanadi: 1. Voronka — **infundibulum tubae uterinae**; Qorin bo'shlig'iga ochiluvchi teshik bilan tugaydi: **ostium abdominale tubae uterinae**; Ko'plab nay baxromchalari — **fimbriae tubae** mavjud; Ulardan biri tuxumdonga birikadi — **fimbria ovarica**. 2. Ampula — **ampulla tubae uterinae**: eng keng va uzun qismi; Odatda urug'lanish shu yerda sodir bo'ladi. 3. Bo'yinchasi — **isthmus tubae uterinae**, tor va qalin devorli qism. 4. Bachadon (intramural) qismi — **pars uterine**, bachadon devori ichidan o'tib, uning bo'shlig'iga ochiladi.

5. Gistologik tuzilishi. Bachadon nayining devori to'rt qavatdan iborat: 1. Shilliq qavat — **tunica mucosa tubae uterinae**, bir qatlamli kiprikchali prizmatik epiteliy bilan qoplangan; Ko'plab uzunlamasimon burmalar hosil qiladi — **plicae tubariae**. 2. Shilliqosti qavati — biriktiruvchi to'qimadan iborat. 3. Mushak qavati — **tunica muscularis tubae uterinae**. Ichki aylanma (sirkulyar) qatlam; Tashqi uzunlamasimon qatlam; Peristaltik harakatlar orqali tuxum hujayraning siljishini ta'minlaydi. 4. Seroz qavat — bachadon nayini to'liq qoplaydi.

6. Yoshga bog'liq xususiyatlari. Yangi tug'ilgan qiz bolalarda bachadon naylari qisqa va tor bo'ladi; Jinsiy yetilish davrida to'liq shakllanadi va funksional jihatdan yetiladi.

7. Rivojlanish anomaliyalari. Bachadon, qin va bachadon naylarining aplaziyasi — Myuller protoklarining to'liq reduksiyasi natijasida yuzaga keladi; Juda kam uchraydi va ko'pincha boshqa hayotiy muhim a'zolar nuqsonlari bilan birga kuzatiladi.

8. Diagnostika. Rentgenologik tekshiruv — **metrosalpingografiya**; Ultrasonografiya (UTT); Magnit-rezonans tomografiya (MRT); Kompyuter tomografiya (KT); Instrumental tekshiruv usullari.

Metodik ko'rsatmalar

1. **Nazariy tayyorgarlik** darslik va ma'ruza materiallari asosida bachadon (Fallopdiy) nayining umumiy tuzilishi, rivojlanishi va ayol reproduktiv tizimidagi o'rmini o'rganish. Naylarning urug'lanish va tuxum hujayraning bachadonga transportida tutgan muhim ro'liga e'tibor qaratish.
2. **Topografiya va joylashuvi** bachadon naylarining kichik chanoq bo'shlig'ida joylashuvi, bachadon burchaklaridan boshlanishi va tuxumdonlar bilan anatomik munosabatlarini o'rganish. Naylarning bachadonning keng boylami (**lig. latum uteri**) tarkibida joylashishini tushuntirish.
3. **Tashqi tuzilishi va bo'limlari** bachadon nayining bo'limlarini aniqlash: **Pars uterina** — bachadon devori ichidan o'tuvchi qismi; **Isthmus tubae uterinae** — tor qismi; **Ampulla tubae uterinae** — kengaygan qismi (urug'lanish ko'pincha shu yerda sodir bo'ladi); **Infundibulum tubae uterinae** — voronkasimon qismi; **Fimbriae tubae** — kiprikchali o'simtalar.
4. **Nay devorining tuzilishi** bachadon nay devorining qatlamlarini o'rganish: **Tunica mucosa** — shilliq qavat (ko'p burmali, kiprikli epiteliy); **Tunica muscularis** — silliq mushak qavati (ichki aylana va tashqi bo'ylama qatlamlar); **Tunica serosa** — tashqi seroz qavat.
5. **Fiziologik ahamiyati** naylarning tuxum hujayrani tutib olish, urug'lanish uchun sharoit yaratish va zigotani bachadonga yetkazishdagi roli. Kiprikchalar harakati va mushak peristaltikasining ahamiyatini tushuntirish.
6. **Qon bilan ta'minlanishi va innervatsiya** bachadon naylarining arterial (a. uterina va a. ovarica shoxlari), venoz va limfatik ta'minoti hamda vegetativ innervatsiyasi bilan tanishish.
7. **Yoshga oid va gormonal o'zgarishlar** hayz sikli davomida bachadon naylari shilliq qavatidagi funksional o'zgarishlarni o'rganish. Menopauzada naylarning regressiv o'zgarishlariga e'tibor qaratish.

8. **Klinik ahamiyati** bachadon naylarining yallig‘lanish kasalliklari (salpingit), yopishmalar, ektopik (nay) homiladorlik va sterilizatsiya amaliyotlarining klinik ahamiyatini tahlil qilish.
9. **Amaliy mashg‘ulotlarda talab qilinadigan ko‘nikmalar.** Bachadon nayining bo‘limlarini maket va preparatda ko‘rsatish; Devor qatlamlarini aniqlash; Urug‘lanish joyini tushuntirish; Klinik holatlar bilan bog‘lab izohlash.

Nazorat savollari

1. Bachadon (Fallopdiy) nayi nima va uning asosiy vazifalari nimalardan iborat?
2. Naylarning ayol reproduktiv tizimidagi ahamiyatini tushuntiring.
3. Bachadon naylari qayerda joylashgan va qaysi bog‘lama tarkibida o‘tadi?
4. Bachadon nayining bo‘limlarini sanab bering.
5. Urug‘lanish ko‘pincha qaysi bo‘limda sodir bo‘ladi?
6. Bachadon nay devorining qatlamlarini nomlang.
7. Nay shilliq qavatining burmalari va kiprikchalarining vazifasi nimada?
8. Mushak qavatining peristaltik harakati qanday ahamiyatga ega?
9. Bachadon naylarining arterial qon bilan ta‘minlanishi qaysi tomirlar orqali amalga oshadi?
10. Limfatik oqim va innervatsiyaning klinik ahamiyati nimada?
11. Hayz sikli davomida bachadon naylarida qanday funksional o‘zgarishlar sodir bo‘ladi?
12. Salpingit nima va uning oqibatlarini qanday?
13. Ektopik (nay) homiladorlik nima sababdan rivojlanadi?
14. Bachadon naylarining yopishmalari qanday bepustlikka olib keladi?
15. Naylarning sterilizatsiya jarayonidagi ahamiyati nimada?

QIN VAGINA

1. Funktsiyasi. Qin ayol jinsiy tizimining reproduktiv a‘zosi bo‘lib, jinsiy aloqa jarayonida, hayz qonining tashqariga chiqishida hamda tug‘ruq vaqtida tug‘ruq yo‘li vazifasini bajaradi.

2. Rivojlanishi. Qin yuqori (proksimal) qismi — **paramezonefral (Myuller)** protoklarning qo‘shilib ketgan distal qismlaridan rivojlanadi; Pastki (distal) qismi va qin dahlizi — siydik-jinsiy bo‘shliqdan hosil bo‘ladi.

3. Topografiyasi. Qin kichik chanoq bo‘shlig‘ida, qov simfizidan pastroqda joylashgan; Yuqori keng uchi bachadon bo‘ynini o‘rab turadi; Pastki uchi siydik-jinsiy diafragma orqali o‘tib, jinsiy yoriqqa ochiladi; Orqa tomondan — to‘g‘ri ichak, Old tomondan — siydik pufagi tubi va uretra bilan chegaradosh; Atrofidagi a‘zolar bilan zich va bo‘sh biriktiruvchi to‘qima orqali mustahkamlangan.

4. Anatomik tuzilishi. Qinda quyidagi qismlar ajratiladi: old devor — **paries anterior vaginae**; orqa devor — **paries posterior vaginae**. Pastki uchi oldinga va pastga yo‘nalgan, yuqori qismi esa kengayib, gumbazsimon chuqurlik hosil qiladi va qin gumbazi (**fornix vaginae**) deb ataladi. Gumbaz: oldingi qismdan; chuqurroq bo‘lgan orqa qismdan iborat. Qinning uzunligi 8–10 sm, devor qalinligi taxminan 3 mm. Qin teshigi orqali qin dahlizi bilan tutashadi.

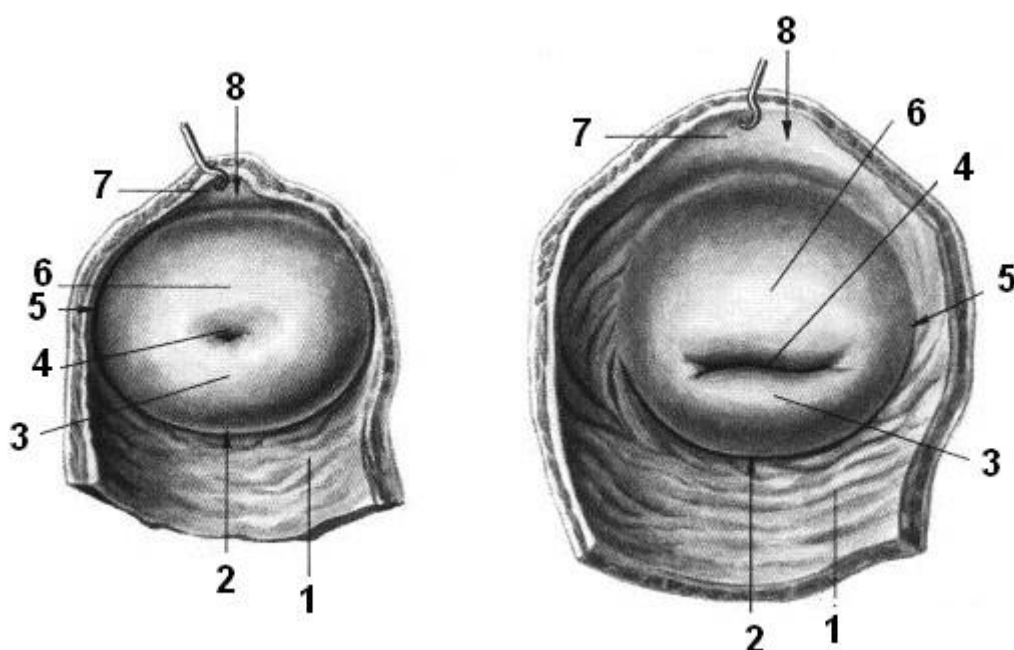
5. Gistologik tuzilishi. Qin devori uch qavatdan iborat: 1. Shilliq qavat (**tunica mucosa**) ko‘p qatlamli yassi epiteliy bilan qoplangan; Ko‘plab ko‘ndalang burmalar — **rugae vaginales** hosil qiladi; Bu burmalar old va orqa devorlarda burmalar ustunlarini hosil qiladi: **columnae rugarum anterior et posterior**; Shilliq qavatda bezlar mavjud emas. 2. Mushak qavati (**tunica muscularis**) ichki aylanma va tashqi uzunlamasimon silliq mushak tolalaridan iborat; Yuqori qismda bachadon mushak qavati bilan tutashadi; **Ostium vaginae** sohasida ko‘ndalang-targ‘il mushak tolalari to‘planib, mushakli sfinkter hosil qiladi. 3. Tashqi qavat — adventitsiya (**tunica adventitia**) bo‘sh biriktiruvchi to‘qimadan tashkil topgan; Elastik tolalarga boy.

6. Yoshga bog‘liq xususiyatlari. Bokira qizlarda qin teshigi qizlik pardasi — **hymen** bilan yopilgan bo‘ladi, unda faqat kichik teshik mavjud; Tug‘ruqdan keyin qizlik pardasi o‘rnida mayda doirasimon bo‘rtmalar — **carunculae hymenales** saqlanib qoladi.

7. Rivojlanish anomaliyalari. Agenitalizm — tug‘ma jinsiy a‘zolarining yo‘qligi; **Qin atreziyasi** — qinning pastki qismi fibroz to‘qima bilan almashishi; ko‘pincha anal teshik atreziyasi va siydik tizimi nuqsonlari bilan birga uchraydi;

Gipogenitalizm — jinsiy a'zolarining qisman yoki to'liq rivojlanmasligi; **Gipospadiya** — uretraning orqa devori nuqsoni tufayli tashqi teshikning qin bo'shlig'iga ochilishi; **Bachadon, qin va bachadon naylarining aplaziyasi** — Myuller protoklarining to'liq reduksiyasi natijasida; **Qinning aplaziyasi** — qinning butunlay yo'qligi; **Qinning gipoplaziyasi** — tug'ma yetilmaslik, lumenning keskin torayishi, ko'pincha katta va kichik jinsiy lablar gipoplaziyasi bilan kechadi.

8. Diagnostika. Rentgenologik tekshiruvlar; Instrumental tekshiruv — kolposkopiya.



Rasm 19. Qiz bolaning qin gumbazi (chapda) va tug'ruq ko'rgan ayolning qin gumbazi (o'ngda).

1 — qinning orqa devori, paries posterior vaginae; 2 — qin gumbazi (orqa qismi), fornix vaginae (pars posterior); 3 — orqa lab, labium posterius; 4 — bachadon teshigi (bachadon og'zi), ostium uteri; 5 — qin gumbazi (yon qismi), fornix vaginae (pars lateralis); 6 — oldingi lab, labium anterius; 7 — qinning old devori, paries anterior vaginae; 8 — qin gumbazi (old qismi), fornix vaginae (pars anterior).

Metodik ko'rsatmalar

1. **Nazariy tayyorgarlik** ayol jinsiy a'zolari tizimida qinning o'rni, funksional va klinik ahamiyatini darslik hamda atlaslar asosida o'rganish. Qinning tug'ruq, jinsiy aloqa va hayz jarayonlaridagi roliga e'tibor qaratish.
2. **Ta'rifi va umumiy tavsifi** qin — bu bachadon bo'yni bilan tashqi jinsiy a'zolari bog'lovchi, elastik devorli mushak-naycha shaklidagi juft bo'lmagan a'zo ekanligini tushuntirish.
3. **Topografiyasi va qo'shni a'zolar bilan munosabati** qinning kichik chanoq bo'shlig'ida joylashuvi, uning: old tomonida — siydik pufagi va siydik chiqarish kanali, orqa tomonida — to'g'ri ichak, yuqori qismida — bachadon bo'yni, pastki qismida — qinning kirish qismi (**vestibulum vaginae**) bilan munosabatlarini o'rganish.
4. **Qin bo'limlari va gumbazlari (fornices vaginae)** bachadon bo'yni qinni to'rt qismga bo'lishi: oldingi, orqa va yon qin gumbazlarini (fornix anterior, posterior et laterales) aniqlash. Orqa gumbazning klinik ahamiyatini (Douglas bo'shlig'i) tushuntirish.
5. **Qin devorining tuzilishi** qin devorining qatlamlarini o'rganish: **tunica mucosa** — ko'p qatlamli yassi epiteliy, bezlar yo'q, ko'ndalang burmalar (rugae vaginales); **tunica muscularis** — silliq mushak tolalari (ichki aylana, tashqi bo'ylama); **tunica adventitia** — biriktiruvchi to'qima.
6. **Qin muhitining xususiyatlari** qinning kislotali muhiti (pH 3,8–4,5), Doderleyn tayoqchalari (laktobakteriyalar) va ularning infeksiyalardan himoyalovchi ahamiyati.
7. **Qon bilan ta'minlanishi va innervatsiyasi** qinning arterial qon bilan ta'minlanishi (a. vaginalis, a. uterina shoxlari), venoz oqimi va vegetativ hamda somatik innervatsiyasi bilan tanishish.
8. **Yoshga oid xususiyatlar** bolalik, reproduktiv yosh va menopauza davrida qinning tuzilishi va funksiyasidagi o'zgarishlarni tahlil qilish.
9. **Klinik ahamiyati** qin yallig'lanishlari (vaginit, kolpit), tug'ruq jarohatlari, qin orqali tekshiruv va operatsiyalarning ahamiyatini o'rganish.

10. **Amaliy mashg‘ulotlarda talab qilinadigan ko‘nikmalar** qinning topografik joylashuvini preparatda ko‘rsatish; qin devori qatlamlarini aniqlash; qin gumbazlarini farqlash; klinik holatlar bilan bog‘lab izohlash.

Nazorat savollari

1. Qin nima va uning asosiy vazifalari nimalardan iborat?
2. Qinning ayol reproduktiv tizimidagi ahamiyatini tushuntiring.
3. Qin qayerda joylashgan va qaysi a‘zolar bilan chegaradosh?
4. Qin gumbazlari (fornices vaginae) nima va ularning turlari qaysilar?
5. Qin devorining qatlamlarini sanab bering.
6. Nima sababdan qin shilliq qavatida bezlar bo‘lmaydi?
7. Qinning burmalari (rugae) qanday vazifani bajaradi?
8. Qinning arterial qon bilan ta‘minlanishi qanday tomirlar orqali amalga oshadi?
9. Qinning innervatsiyasi qanday nervlar orqali ta‘minlanadi?
10. Turli yosh davrlarida qin tuzilishida qanday o‘zgarishlar kuzatiladi?
11. Qinning kislotali muhitining biologik ahamiyati nimada?
12. Vaginit va kolpit tushunchalarini izohlang.
13. Orqa qin gumbazining klinik ahamiyati nimada?
14. Tug‘ruq vaqtida qin qanday funksional rol o‘ynaydi?
15. Qin orqali o‘tkaziladigan tekshiruv va muolajalar ahamiyatini tushuntiring.

TASHQI AYOL JINSIY A‘ZOLARI (ORGANA GENITALIA EXTERNA FEMININE)

Katta jinsiy lablar **labia majora pudenda**. Katta jinsiy lablar teridan tashkil topgan valiksimon juft burmalar bo‘lib: old tomonda lablarning oldingi birikmasi — **commissura labiorum anterior** (qov sohasida), orqa tomonda lablarning orqa birikmasi — **commissura labiorum posterior** (anal teshigi oldida) orqali bir-biri bilan tutashadi. Ular jinsiy yoriq — **rima pudendini** chegaralaydi.

Kichik jinsiy lablar **labia minora pudenda**. Kichik jinsiy lablar — katta jinsiy lablar orasida joylashgan ikkinchi juft teri burmalaridir. Ular orasidagi bo‘shliq qin dahlizi — **vestibulum vaginae** deb ataladi. Dahlizga old tomondan siydik chiqarish kanalining tashqi teshigi ochiladi; Chuqurroqda qin teshigi — **ostium vaginae**

joylashgan bo‘lib, bokira qizlarda u qizlik pardasi — **hymen** bilan yopilgan bo‘ladi. Kichik jinsiy lablarning har bir oldingi uchi ikki oyoqchaga ajraladi: Medial oyoqchalar — (**frenulum clitoridis**) hosil qiladi; Lateral oyoqchalar — klitorning sunnat terisini hosil qiladi (**preputium clitoridis**). Orqa tomonda kichik jinsiy lablar qo‘shilib, hosil qiladi (**frenulum labiorum pudendi**) hosil qiladi.

Qin dahlizi **vestibulum vaginae**. Qin dahlizi — kichik jinsiy lablar orasida joylashgan yoriqsimon bo‘shliqdir. Unga quyidagilar ochiladi: siydik chiqarish kanali, qin, qin dahlizi bezlarining chiqaruv yo‘llari. Siydik chiqarish kanalining tashqi teshigi klitor boshchasidan taxminan 2 sm orqada joylashgan; Uning orqa va pastki tomonida qin teshigi joylashadi.

Hymen va kichik jinsiy lablar ildizi orasidagi egatda katta qin dahlizi bezining chiqaruv yo‘li (**ductus glandulae vestibularis major**) ochiladi (har ikki tomonda). Bundan tashqari, kichik jinsiy lablarning ichki yuzasida joylashgan mayda yog‘ bezlari ham mavjud.

Qov bo‘rtig‘i **mons pubis**. Katta jinsiy lablardan yuqorida, qov simfizi oldida joylashgan yaxshi rivojlangan yog‘ qavati qov bo‘rtig‘ini hosil qiladi. Qov bo‘rtig‘i va katta jinsiy lablarning yon yuzalari tuk bilan qoplangan; Ayollarda tuklanishning yuqori chegarasi kindikdan 9–10 sm pastda bo‘lib, gorizontaal yo‘nalishga ega.

Dahliz piyozchasi **bulbus vestibuli**. Dahliz piyozchasi erkaklardagi jinsiy olat g‘ovak tanasiga (**corpus spongiosum penis**) mos keladi. Ayolda esa kavernoza to‘qima uretra va qin tomonidan ikkiga bo‘lingan. Har bir piyozcha uzunligi taxminan 3 sm, eni 1,5 sm; Qin pastki uchining yon tomonlarida joylashgan; Zich venoz chigaldan iborat.

Klitor **clitoris**. Klitor erkaklardagi jinsiy olat g‘ovak tanalariga (**corpora cavernosa penis**) mos keladi va: boshcha, tana, oyoqlardan iborat. Klitor tanasining uzunligi 2,5–3,5 sm; Zich fibroz qobiq bilan o‘ralgan; To‘liq bo‘lmagan to‘siq bilan ikki simmetrik kavernoza tanaga bo‘lingan. Old tomonda tana torayib boshcha bilan tugaydi, orqa tomonda esa ikki oyoqqa ajralib, qov suyaklarining pastki shoxlariga birikadi. Klitor tanasi qov simfiziga osuvchi boylam — **ligamentum suspensorium clitoridis** orqali mustahkamlangan.

AYOL SIYDIK CHIQRARIS KANALI URETHRA FEMININE

1. Funktsiyasi. Siydikni tashqariga chiqarish.

2. Rivojlanishi. Homila rivojlanishining 8-haftasida jinsiy a'zolar kurtaklari paydo bo'ladi. Jinsiy bo'rtiqning o'sishi bilan ostidagi yoriq kengayadi; urogenital burmalar qo'shilishi natijasida u siydik chiqarish kanaliga aylanadi.

3. Topografiyasi. Ichki teshik — **ostium urethrae internum** orqali siydik pufagidan boshlanadi; Siydik-jinsiy diafragma orqali o'tadi; Tashqi teshik — **ostium urethrae externum** bilan qin dahliziga ochiladi.

4. Anatomik tuzilishi. Uzunligi **3–3,5 sm** bo'lgan, orqaga qarab biroz egilgan naycha; siydik-jinsiy diafragmadan o'tishda va tashqi teshik sohasida torayishlar mavjud.

5. Gistologik tuzilishi. Devori quyidagi qavatlardan iborat: shilliq qavat, shilliq osti qavat, mushak qavati. Shilliq osti qavatida va mushak qavatida joylashgan tomirlar chigali kesmada to'qimaga g'ovaksimon ko'rinish beradi. Shilliq qavat uzunlamasimon burmalar hosil qiladi. Kanalga ko'plab uretral bezlar — **glandulae urethrales** ochiladi.

6. Yoshga bog'liq xususiyatlari. Voyaga yetgan ayolda kanal uzunligi 3–4 sm, siydik ajralmayotgan paytda uning diametri 7–8 mm gacha kengayishi mumkin.

7. Tashqi ayol jinsiy a'zolarining rivojlanish anomaliyalari. **Agenitalizm** — tug'ma jinsiy a'zolarining yo'qligi; **Gipogenitalizm** — jinsiy a'zolarining qisman yoki to'liq rivojlanmasligi; **Gipogonadizm** — jinsiy bezlar faoliyatining pasayishi natijasida jinsiy a'zolar va ikkilamchi jinsiy belgilar rivojlanmasligi; **Ayol soxta germafroditizmi** — kam uchraydi, bunda klitor kattalashib, jinsiy olatga o'xshash bo'ladi; **Qinning gipoplaziyasi** — tug'ma yetilmaslik, qin bo'shlig'ining keskin torayishi, ko'pincha katta va kichik jinsiy lablar rivojlanmasligi bilan kechadi.

8. Diagnostika. Kontrast modda bilan rentgenologik tekshiruv; Kompyuter tomografiya (KT); Ultratovush tekshiruvi (UZI).

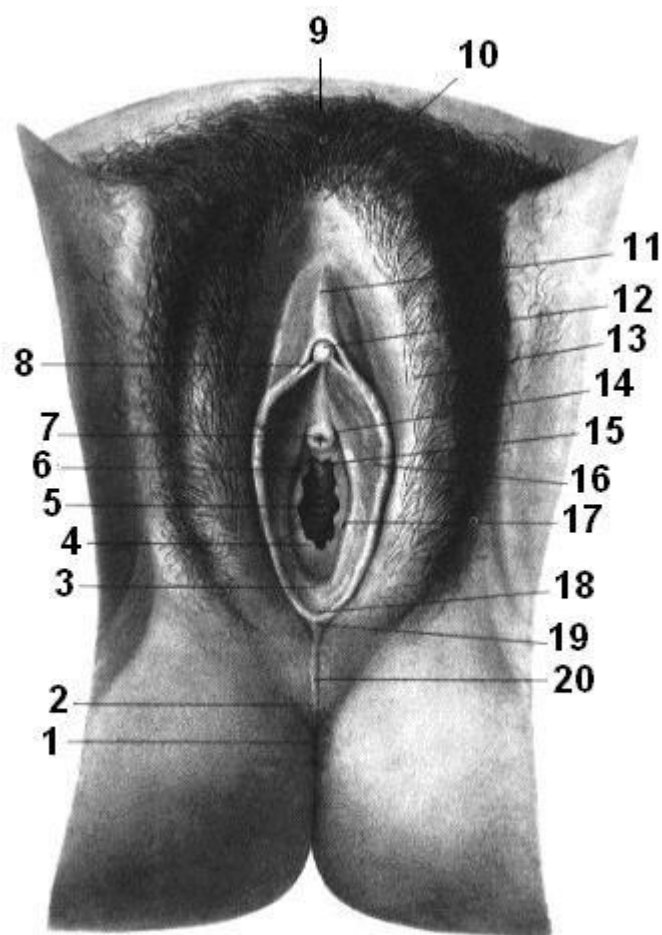
Metodik ko'rsatmalar

1. **Nazariy tayyorgarlik** ayol siydik ajratish tizimida urethra femininaning o'ri, tuzilishi va klinik ahamiyatini darsliklar, anatomik atlaslar va sxemalar asosida o'rganish.
2. **Ta'rifi va umumiy tavsifi** ayol siydik chiqarish kanali — siydik pufagini tashqi muhit bilan bog'lovchi, qisqa, keng va nisbatan to'g'ri naychasimon a'zo ekanligini tushunish.
3. **Uzunligi va shakli** ayol urethra uzunligi o'rtacha 3–4 sm, diametri erkak urethrasiga nisbatan kengroq ekanligiga e'tibor qaratish.
4. **Topografiyasi va munosabatlari** yuqorida — siydik pufagi bo'yni (**collum vesicae**), old tomonda — qov suyagi (**symphysis pubica**), orqa tomonda — qin (**vagina**), pastda — tashqi siydik chiqarish teshigi (**ostium urethrae externum**) bilan munosabatlarini o'rganish.
5. **Tashqi teshigining joylashuvi** tashqi siydik chiqarish teshigi qinning kirish qismi (vestibulum vaginae)da, klitor va qin kirish teshigi orasida joylashganini aniqlash.
6. **Devorining tuzilishi** ayol urethra devori quyidagi qatlamlardan iborat: shilliq qavat (**tunica mucosa**) — ko'p qavatli epiteliy, burmalar mavjud; mushak qavati (**tunica muscularis**) — silliq mushak tolalari (ichki aylana va tashqi bo'ylama); biriktiruvchi to'qima (**adventitia**).
7. **Bezlar (urethral bezlar)** urethra femininada parauretral bezlar (**Skene bezlari**) mavjudligi va ularning himoya funksiyasini tushuntirish.
8. **Sfinkter apparati ichki sfinkter** — silliq mushaklardan tashkil topgan; **tashqi sfinkter** — ko'ndalang-targ'il mushaklardan iborat bo'lib, ixtiyoriy nazorat qilinadi.
9. **Qon bilan ta'minlanishi va innervatsiyasi** urethraning qon bilan ta'minlanishi (a. vaginalis, a. vesicalis inferior shoxlari) va vegetativ hamda somatik nervlar orqali innervatsiyasi bilan tanishish.
10. **Klinik ahamiyati** ayollarda urethraning qisqa va keng bo'lishi sababli siydik yo'llari infeksiyalarining tez-tez uchrashini asoslash. Kateterizatsiya va endoskopik tekshiruvlar ahamiyatini tushuntirish.

11. Amaliy mashg‘ulotlar uchun ko‘nikmalar urethra feminina topografiyasini preparatda ko‘rsatish; tashqi teshik joylashuvini aniqlash; qin va siydik pufagi bilan munosabatini tushuntirish; klinik holatlar bilan bog‘lash.

Nazorat savollari

1. Ayol siydik chiqarish kanali nima va uning asosiy vazifasi nimadan iborat?
2. Ayol va erkak urethralarining asosiy farqlarini ayting.
3. Ayol urethra qayerda joylashgan?
4. Tashqi siydik chiqarish teshigi qayerda ochiladi?
5. Urethra femininaning qin bilan anatomik munosabati qanday?
6. Ayol urethra devorining qatlamlarini sanab bering.
7. Parauretral (Skene) bezlar qayerda joylashgan va ularning vazifasi nima?
8. Ayol urethra mushak qavati qanday tuzilgan?
9. Ichki va tashqi uretral sfinkterlar orasidagi farq nimada?
10. Siydik chiqarish jarayonida urethrani boshqaruvchi mexanizmlarni tushuntiring.
11. Ayol urethra qaysi arteriyalar orqali qon bilan ta‘minlanadi?
12. Uning innervatsiyasi qanday nervlar orqali amalga oshadi?
13. Nima sababdan ayollarda siydik yo‘llari infeksiyasi tez-tez uchraydi?
14. Ayol urethrasining kateterizatsiyasi qanday anatomik xususiyatlarga asoslanadi?
15. Urethrit nima va u qanday klinik belgilar bilan namoyon bo‘ladi?



Rasm 20. Ayolning tashqi jinsiy a'zolari.

1 — orqa chiqaruv teshigi (anal teshik), anus; 2 — oraliq soha, perineum; 3 — qin dahlizi chuqurchasi, fossa vestibuli vaginae; 4 — qizlik pardasi, hymen; 5 — qinning tashqi teshigi, ostium vaginae; 6 — qin dahlizi, vestibulum vaginae; 7 — siydik chiqarish kanalining tashqi teshigi, ostium urethrae externum; 8 — klitor bog'ichchasi (uzdachasi), frenulum clitoridis; 9 — qov tepaligi, mons pubis; 10 — jinsiy lablarning oldingi tutashuvi, commissura labiorum anterior; 11 — klitorning qopqog'i (oldingi teri), preputium clitoridis; 12 — klitor boshi, glans clitoridis; 13 — katta jinsiy lab, labium majus pudendi; 14 — parauretral yo'llar, ductus paraurethrales; 15 — qinning uretral qirrasi (kili), carina urethralis vaginae; 16 — kichik jinsiy lab, labium minus pudendi; 17 — qin dahlizining katta bezining chiqaruv yo'li, ductus glandulae vestibularis majoris; 18 — jinsiy lab bog'ichchasi, frenulum labiorum pudendi; 19 — jinsiy lablarning orqa tutashuvi, commissura labiorum posterior; 20 — o'rta chok (median chok), raphe (mediana).

ORALIQ PERINEUM

“Oraliq” termini ikki ma’nodada qo’llaniladi: tor ma’nodada — klinik oraliq, keng ma’nodada — anatomik oraliq.

Klinik (ginekologik) oraliq. Bu — orqa chiqaruv teshigi (**anus**) bilan tashqi jinsiy a’zolar orasida joylashgan yumshoq to‘qimalar majmuasidir.

Anatomik oraliq. Bu — chanoqdan chiqish sohasiga mos keluvchi a’zolar va yumshoq to‘qimalar majmuasi bo‘lib, fastsiyalar bilan qoplangan, ixtiyoriy (ko‘ndalang-targ‘il) mushaklardan tashkil topgan, ikki diafragmani hosil qiladi: 1. Siydik-jinsiy diafragma — **diaphragma urogenitalis**, frontal tekislikka yaqin joylashgan; 2. Chanoq diafragmasi — **diaphragma pelvis**, gorizontal tekislikda joylashgan. Bu diafragmalar siydik-jinsiy va ovqat hazm qilish tizimlari kanallarini tashqariga o‘tkazadi va ular uchun sfinkterlar hosil qiladi.

Oraliqning shakli. Oraliqni romb shaklida tasavvur qilish mumkin. Uning to‘rtta burchagi quyidagi tuzilmalarga mos keladi: old tomonda — qov simfizi (**symphysis pubica**); orqa tomonda — dumg‘aza suyagining uchi (**apex ossis coccygis**); o‘ng va chap tomonda — o‘tirg‘ich suyak bo‘rtiklari (**tubera ischiadica**).

Oraliq mushaklarining umumiy xususiyatlari. Ikkala diafragma mushaklari ikki qavatda joylashgan: chuqur qavat, yuzaki qavat. Oraliq mushaklari katta funksional yuklamani bajaradi: qorin bo‘shlig‘ini pastdan yopadi; qorin ichki bosimini saqlashda ishtirok etadi; kichik chanoq a’zolarini fiksatsiya qiladi; to‘g‘ri ichak va siydik chiqarish kanalining ixtiyoriy sfinkterlarini hosil qiladi; erkaklarda erektsiyani ta’minlashda ishtirok etadi. Barcha oraliq mushaklari ko‘ndalang-targ‘il mushak to‘qimasidan tashkil topgan.

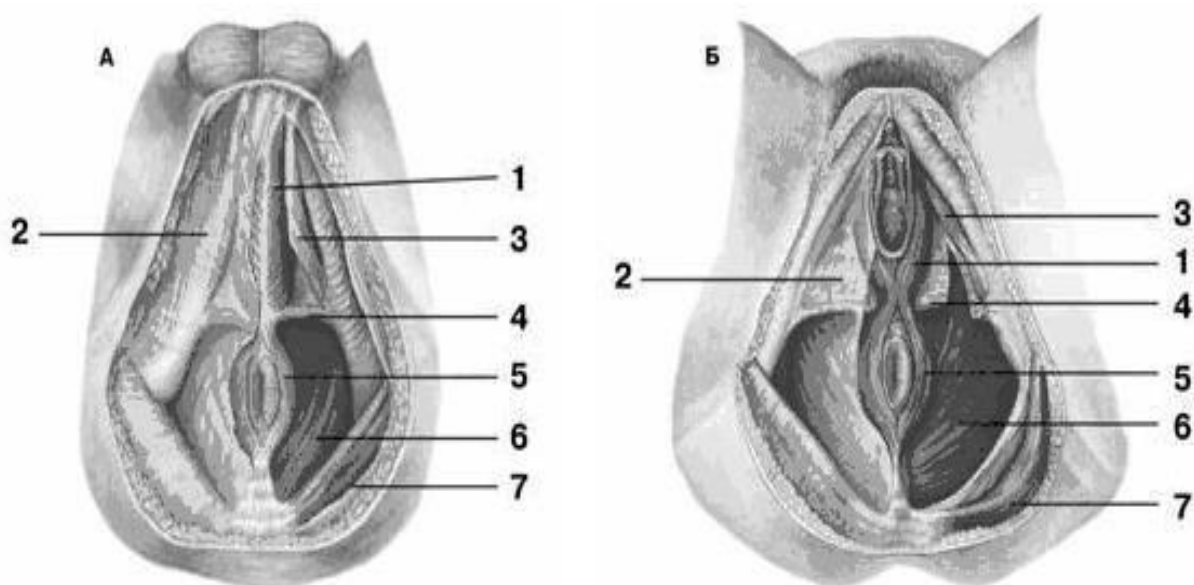
SIYDIK-JINSIY DIAFRAGMA DIAPHRAGMA UROGENITALIS

Siydik-jinsiy diafragmaning yuzaki mushaklari. Piyozcha–g‘ovak mushak — **m. bulbospongiosus**, o‘tirg‘ich–g‘ovak mushak — **m. ischiocavernosus**, **m. bulbospongiosus** qisqarganda siydik chiqarish kanalini siqib: erkaklarda urug‘ suyuqligi va siydikning chiqishiga yordam beradi (**m. ejaculator seminis et accelerator urinae**). Ayollarda bu mushak ikki simmetrik qismga bo‘linib, qin teshigini o‘rab turadi. Qisqarganda qin teshigini toraytiradi va qin toraytiruvchi

mushak — **m. constrictor cunni** deb ataladi. Oraliqning yuzaki ko‘ndalang mushagi — **m. transversus perinei superficialis**. Bu mushak doimiy bo‘lmaydi, siydik-jinsiy diafragmaning orqa chetida joylashadi, qisman piyozcha–g‘ovak mushak va orqa chiqaruv teshigini qisuvchi mushak bilan qo‘shilib ketadi.

Siydik-jinsiy diafragmaning chuqur mushaklari. Oraliqning chuqur ko‘ndalang mushagi — **m. transversus perinei profundus**, mushak o‘tirg‘ich suyak bo‘rtliklaridan boshlanib, o‘rta chiziq tomon yo‘naladi va qarama-qarshi tomondagi shu nomli mushak bilan qo‘shilib, oraliq pay markazi — **centrum perinealeda** tugaydi.

Asosiy vazifasi — siydik-jinsiy diafragmani mustahkamlash. Siydik chiqarish kanali sfinkteri — **m. sphincter urethrae**. Bu juft mushak bo‘lib, siydik chiqarish kanalining membranali qismini o‘rab turadi; erkaklarda prostata bezi bilan, ayollarda qin bilan qo‘shilib ketadi.



Rasm 21. Oraliq soha mushaklari (A — erkakniki; B — ayolniki).

1 — piyozsimon-g‘ovaksimon mushak, *m. bulbospongiosus*; 2 — oraliq sohaning yuzaki fastsiyasi, *fascia superficialis perinei*; 3 — o‘tirg‘ich-g‘ovaksimon mushak, *m. ischiocavernosus*; 4 — oraliq sohaning yuzaki ko‘ndalang mushagi, *m. transversus perinei superficialis*; 5 — orqa chiqaruv teshigining tashqi siqib turuvchi mushagi, *m. sphincter ani externus*; 6 — orqa chiqaruv teshigini ko‘taruvchi mushak, *m. levator ani externus*; 7 — katta dumba mushagi, *m. gluteus maximus*.

CHANOQ DIAFRAGMASI DIAPHRAGMA PELVIS

Chanoq diafragmasining yuzaki mushaklari. Chanoq diafragmasining yuzaki mushaklariga orqa chiqaruv teshigining tashqi (ixtiyoriy) sfinkteri kiradi: **m. sphincter ani externus**. Bu mushak teri ostida, orqa chiqaruv teshigi atrofida joylashgan bo‘lib, to‘g‘ri ichak devorining mushak qavatidan hosil bo‘lgan ichki (ixtiyorsiz) sfinkterdan — **m. sphincter ani internus**dan tashqarida joylashadi.

Chanoq diafragmasining chuqur mushaklari. Orqa chiqaruv teshigini ko‘taruvchi mushak — **m. levator ani**. Bu mushak chanoq diafragmasining asosini tashkil etadi va chanoq tubini ko‘tarib, uni elastik holga keltiradi. Mushakning boshlanish nuqtasi chanoq suyaklarining ichki yuzalarida joylashgan. U yerdan mushak qiya yo‘nalishda pastga va o‘rta chiziq tomonga borib, qarama-qarshi tomondagi shu nomli mushak bilan tolalari orqali tutashadi va orqa chiqaruv teshigini o‘rab turadi. Bu mushak orqa chiqaruv teshigining tashqi sfinkteri bilan zich tutashgan, ayollarda esa uning ayrim tolalari qin sfinkterini hosil qilishda ishtirok etadi.

Dumg‘aza mushagi — **m. coccygeus**. Bu mushak chanoq diafragmasining orqa qismidagi mushak qatlamini to‘ldiradi. U o‘tirg‘ich suyagi o‘simtasidan (**spina ischiadica**) va dumg‘aza o‘simtasi boylamining chanoq yuzasidan (**lig. sacrospinale**) boshlanadi. Mushak yelpisimon kengayib, medial tomonga yo‘naladi va dumg‘aza suyagining yon chetiga hamda dumg‘aza uchiga birikadi.

ORALIQ FASTSIYALARI FASCICAE PERINEI

Oraliqda uchta fastsiya ajratiladi: **yuzaki fastsiya, chanoq fastsiyasi, siydik-jinsiy fastsiya**.

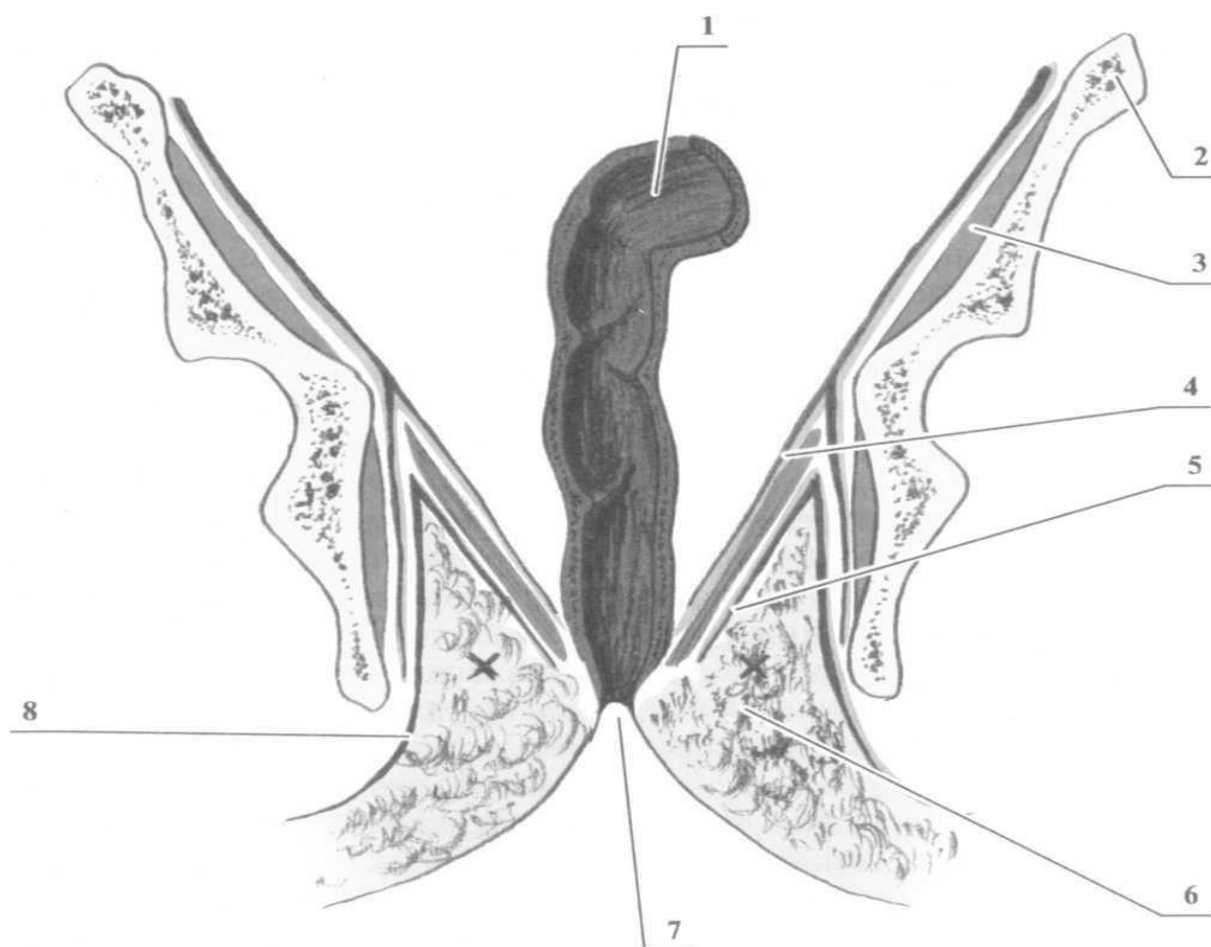
1.Oraliqning yuzaki fastsiyasi — **fascia perinei superficialis**. Bu fastsiya umumiy teri osti fastsiyasining davomchisi bo‘lib, siydik-jinsiy diafragmaning yuzaki mushaklarini qoplaydi.

2.Chanoq fastsiyasi — **fascia pelvis**. Bu fastsiya kichik chanoq sohasida fascia iliaca ning davomidir. U ikki varaqdan iborat: parietal varaq, visseral varaq. Parietal varaq esa ikki plastinkani hosil qiladi: **yuqori plastinka** — chanoq diafragmasining yuqori yuzasini qoplaydi (**fascia diaphragmatis pelvis superior**); **pastki plastinka**

— chanoq diafragmasining pastki yuzasini qoplaydi (**fascia diaphragmatis pelvis inferior**). Bu fastsiyalar chanoq tubi mushaklarini o‘rab turadi.

Siydik-jinsiy fastsiya — **fascia diaphragmatis urogenitalis**. Bu fastsiya ham ikki plastinkadan iborat: oldingi (**anterior**), orqa (**posterior**). Ular siydik-jinsiy diafragmaning chuqur mushaklarini o‘rab turadi.

Xulosa: shunday qilib, oraliq mushaklari va fastsiyalari qatlamma-qatlam joylashgan: fastsiya → chuqur mushaklar → fastsiya → yuzaki mushaklar → yuzaki fastsiya.



Rasm 22. Chanoq diafragmasi fastsiyalarining sxemasi (frontal kesma).

1 — yonbosh mushagi va to‘g‘ri ichak sohasi, m. iliacus, rectum; 2 — chanoq diafragmasining yuqori fastsiyasi, fascia superior diaphragmatis pelvis; 3 — chanoq suyagi, os coxae; 4 — (chanoq diafragmasi sohasi); 5 — chanoq diafragmasining pastki fastsiyasi, fascia inferior diaphragmatis pelvis; 6 — o‘tirg‘ich–orqa chiqaruv chuqurchasi, fossa ischioanalis; 7 — orqa chiqaruv teshigi, anus; 8 — yopuvchi (obturator) fastsiya, fascia obturatoria.

Metodik ko'rsatmalar

1. **Nazariy tayyorgarlik** oraliq (perineum) tushunchasi, uning anatomik chegaralari, qatlamlari va funksional ahamiyatini darsliklar, atlaslar va sxemalar asosida o'rganish.
2. **Ta'rifi** oraliq — chanoq chiqish teshigi (apertura pelvis inferior) sohasida joylashgan, tashqi jinsiy a'zolar va orqa chiqaruv teshigi orasidagi yumshoq to'qimalar majmuasidir.
3. **Anatomik chegaralari** old tomonda — **qov suyagi simfizi (symphysis pubica)**, orqa tomonda — **dumg'aza uchi (apex ossis coccygis)**, yon tomonda — **o'tirg'ich suyaklari shoxlari (rami ossis ischii)**
4. **Shakli va bo'linishi** oraliq rombsimon shaklga ega bo'lib, ko'ndalang chiziq (**linea transversa perinei**) orqali ikki qismga bo'linadi: siydik-jinsiy uchburchak (**trigonum urogenitale**), orqa chiqaruv uchburchagi (**trigonum anale**).
5. **Qatlamlari** oraliq quyidagi qatlamlardan tashkil topgan: teri (cutis), teri osti yog' qavati, yuzaki fastsiya, yuzaki mushaklar, chuqur mushaklar va fastsiyalar chanoq tubi (**diaphragma pelvis**).
6. **Oraliq mushaklari** yuzaki mushaklar: m. ischiocavernosus, m. bulbospongiosus, m. transversus perinei superficialis; chuqur mushaklar: m. transversus perinei profundus, tashqi siydik chiqarish sfinkteri; chanoq tubi mushaklari: m. levator ani, m. coccygeus.
7. **Chanoq tubining ahamiyati** chanoq a'zolarini (siydik pufagi, bachadon, to'g'ri ichak) tutib turish, ichki bosimni saqlash va siydik hamda najasni ixtiyoriy ushlab turishdagi ro'lini tushuntirish.
8. **Qon bilan ta'minlanishi va innervatsiyasi** oraliqning qon bilan ta'minlanishi asosan **a. pudenda interna** tarmoqlari orqali, innervatsiyasi esa **n. pudendus** orqali amalga oshirilishini o'rganish.
9. **Jinsiy farqlar** erkak va ayollarda oraliq tuzilishidagi farqlarni (siydik-jinsiy uchburchak tarkibi, mushaklar va a'zolar joylashuvi) taqqoslab o'rganish.

10. **Klinik ahamiyati** tug‘ruq jarayonida oraliq shikastlanishlari, epiziotomiya, oraliq churrallari, siydik va najas tutolmaslik holatlari bilan bog‘liqligini tushuntirish.

11. **Amaliy ko‘nikmalar** oraliq chegaralarini skelet va preparatda ko‘rsatish, urogenital va anal uchburchaklarni ajratish, chanoq tubi mushaklarini nomlash va vazifasini tushuntirish.

Nazorat savollari

1. Oraliq (perineum) nima?
2. Oraliq qaysi anatomik sohada joylashgan?
3. Oraliqning anatomik chegaralarini sanab bering.
4. Oraliq nechta uchburchakka bo‘linadi va ular qanday nomlanadi?
5. Siydik-jinsiy uchburchak va orqa chiqaruv uchburchagi orasidagi farq nimada?
6. Oraliqning qatlamlarini ketma-ket sanab bering.
7. Oraliqning yuzaki mushaklarini ayting.
8. Chuqur oraliq mushaklari qaysilar?
9. Chanoq tubi mushaklari qaysilar va ularning vazifasi nima?
10. Oraliq qaysi arteriya orqali qon bilan ta‘minlanadi?
11. Oraliqning asosiy nervi qaysi?
12. Erkak va ayollarda oraliq tuzilishidagi asosiy farqlarni ayting.
13. Tug‘ruqda oraliqning klinik ahamiyati nimada?
14. Epiziotomiya nima va qayerda bajariladi?
15. Chanoq tubi mushaklari zaiflashganda qanday asoratlar kuzatiladi?

IV BOB. ENDOKRIN TIZIM

Endokrin bezlarning morfologik xususiyatlari va bezlar klassifikatsiyasi

Organizmda sekretiya faoliyatini bajaruvchi bezlar tuzilishi va ajratadigan sekretining organizmga tushish yo‘liga qarab uchta asosiy guruhga bo‘linadi.

I. Ekzokrin bezlar (tashqi sekretiya bezlari). Bu bezlar o‘z sekretini maxsus chiqaruv yo‘llari (protoklar) orqali tananing bo‘shliqlariga yoki tashqi muhitga ajratadi. Ularga quyidagilar kiradi: og‘iz bo‘shlig‘ining yirik so‘lak bezlari; og‘iz

bo'shlig'i va oshqozon-ichak yo'lining mayda bezlari; jigar (o't ajratuvchi bez sifatida).

II. Endokrin bezlar (ichki sekretiya bezlari). Endokrin bezlar chiqaruv yo'llariga ega emas va o'z biologik faol moddalarini (gormonlarni) bevosita qon va limfa oqimiga chiqaradi. Ushbu guruhga quyidagi bezlar kiradi: gipofiz; epifiz; qalqonsimon bez; paratireoid (qalqonsimon oldi) bezlar; buyrak usti bezlari.

III. Aralash bezlar. Bu bezlar tarkibida bir vaqtning o'zida ekzokrin va endokrin qismlar mavjud bo'ladi. Ular quyidagilar: oshqozon osti bezi; jinsiy bezlar (tuxumdon va urug'don).

Endokrin bezlarning umumiy anatomik-fiziologik xususiyatlari

Ichki sekretiya bezlari tuzilishi, rivojlanishi, ajratadigan gormonlarining kimyoviy tarkibi va ta'sir mexanizmlariga ko'ra farqlansa-da, ularni birlashtiruvchi umumiy xususiyatlar mavjud:

1. Endokrin bezlar **parenximatoz organlar** hisoblanadi, ya'ni ularning asosiy qismini funksional hujayralar tashkil etadi.
2. Barcha endokrin bezlar chiqaruv yo'llaridan butunlay mahrum.
3. Ularning asosiy funksional to'qimasi bez epiteliy to'qimasi hisoblanadi.
4. Organizm uchun nihoyatda muhim bo'lishiga qaramay, endokrin bezlar nisbatan kichik hajmga ega.
5. Endokrin bezlar juda rivojlangan qon tomir tarmog'iga ega. Bu holat: gormonlar sintezi uchun zarur moddalarni tez yetkazib berishni, ishlab chiqarilgan gormonlarni qon orqali nishon-a'zolariga tez yetkazilishini ta'minlaydi. Kapillyar tarmoq asosan kengaygan sinusoid kapillyarlardan iborat bo'lib, ularda qon oqimi sekinlashgan. Bu esa bez hujayralari bilan qon o'rtasida modda almashinuvini kuchaytiradi.
6. Endokrin bezlar ishlab chiqaradigan biologik faol moddalar **gormonlar (inkretlar)** deb ataladi (yunoncha **hormao** — "qo'zg'atmoq"). Gormonlar organizm funksiyalarining gumoral regulyatsiyasi va muvofiqlashtirilishida ishtirok etadi.

7. Endokrin bezlar asab tizimi bilan chambarchas bog‘langan: ular vegetativ asab tizimi tomonidan kuchli innervatsiyalanadi, ajratilgan gormonlar esa qon orqali nerv markazlariga ta’sir ko‘rsatadi.
8. Endokrin bezlar o‘zaro murakkab funksional aloqada bo‘lib, bir bez faoliyatining buzilishi boshqalar ishiga ham ta’sir qiladi.
9. Endokrin bezlar faoliyatining buzilishi endokrin kasalliklar rivojlanishiga olib keladi. Bu holat: gormonlarning ortiqcha ishlab chiqarilishi — **giperfunksiya**; gormonlar yetishmovchiligi — **gipofunksiya** bilan namoyon bo‘lishi mumkin.

Endokrin bezlarning embrional kelib chiqishiga ko‘ra klassifikatsiyasi

Rivojlanish manbai	Endokrin bezlar
Entodermal– branxiogen	Qalqonsimon bez Qalqonsimon oldi (paratireoid) bezlar Timus
Entodermal–o‘rta ichak	Oshqozon osti bezining endokrin qismi (Langerhans orolchalari)
Mezodermal– interrenal	Buyrak usti bezlarining po‘stloq (kortikal) qismi
Mezodermal– mezenximali	Jinsiy bezlarning endokrin elementlari
Ektodermal– nevrogen	Neyrogipofiz Epifiz (shishsimon bez) Xromaffin tanachalar, paragangliyalalar Buyrak usti bezlarining miya qismi
Ektodermal–og‘iz bo‘shlig‘i	Adenogipofiz

Endokrin a‘zolari tavsiflash (tasvirlash) sxemasi

Endokrin tizim a‘zolarining tuzilishini o‘rganishda yagona, tizimli tavsiflash sxemasiga amal qilish muhim hisoblanadi. Har bir endokrin a‘zo quyidagi reja asosida bayon etilishi lozim:

1. **A‘zoning nomi** – o‘zbekcha, lotincha, yunoncha nomlari va mavjud sinonimlari.
2. **Rivojlanish manbai** – embrional kelib chiqishi (qaysi urug‘ qavati yoki embrional tuzilmalardan hosil bo‘lishi).

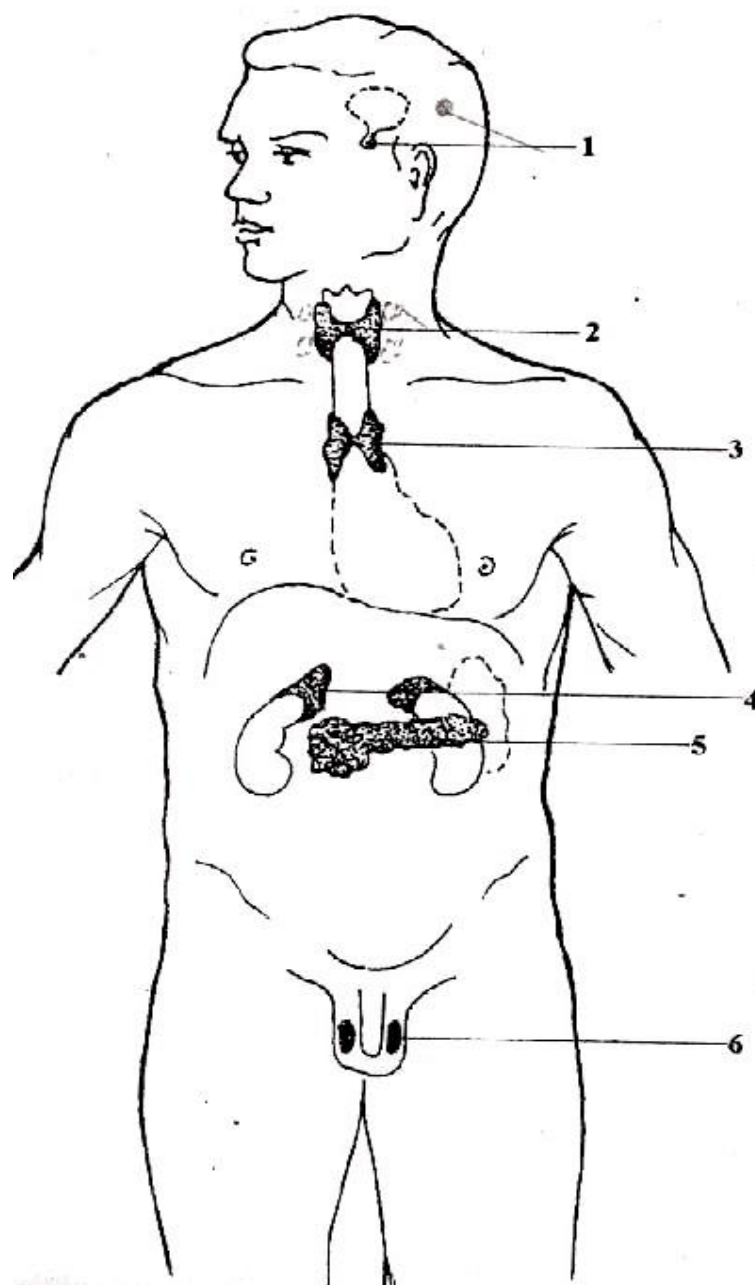
3. **Topografiyasi – golotopiya** (tananing qaysi sohasida joylashgani), **skeletotopiya** (skelet elementlariga nisbatan joylashuvi), **sintopiya** (qo‘shni a‘zolar bilan munosabati).
4. **Anatomik tuzilishi** – shakli, o‘lchami, bo‘laklari, kapsulasi va makroskopik tuzilish xususiyatlari.
5. **Gistologik tuzilishi** – to‘qima va hujayra darajasidagi tuzilishi, sekretor hujayralarning turlari.
6. **A‘zoning funksiyalari** – ishlab chiqariladigan gormonlar va ularning organizmga ta‘siri.
7. **Rivojlanish nuqsonlari va funksional buzilishlar** – tug‘ma anomaliyalar, **gipofunksiya** (faoliyatning pasayishi), **giperfunksiya** (faoliyatning ortishi).
8. **Qon bilan ta‘minlanishi va venoz oqim** – arterial tomirlar va venalar orqali qon aylanishi.
9. **Limfa oqimi** – limfa tomirlari va limfa tugunlari bilan bog‘liqligi.
10. **Innervatsiyasi** – vegetativ va markaziy asab tizimi bilan aloqalari.

Endokrin bezlarning funksional ahamiyatiga ko‘ra guruhlanishi

Ichki sekretiya bezlari orasida hayotiy muhim regulyator funksiyani bajaruvchi bezlar alohida ahamiyatga ega. Ularga quyidagilar kiradi: gipofiz; epifiz; qalqonsimon bez; paratireoid bezlar; buyrak usti bezlari.

Endokrin bezlarning ikkinchi guruhi esa gormonlar ajratish bilan birga boshqa muhim funksiyalarni ham bajaradi. Masalan: oshqozon osti bezi — gormonlar bilan bir qatorda hazm shirasi ishlab chiqaradi; jinsiy bezlar — gormonal faoliyatdan tashqari, jinsiy hujayralarni (gametalarni) hosil qiladi.

Timusning o‘ziga xos o‘rni endokrin faoliyatga ega bo‘lib, biologik faol moddalarni ishlab chiqaradi. Biroq u faqat endokrin bez sifatida emas, balki immun tizimining markaziy a‘zosi sifatida qaraladi. Chunki timus: T-limfotsitlarning yetilishi va differensiasiyasida, immunologik reaksiyalarning shakllanishida asosiy ro‘l o‘ynaydi.



Rasm 23. Inson tanasida endokrin bezlarning joylashuvi (sxema).

1 — gipofiz va epifiz; 2 — qalqonsimon bez; 3 — timus (vilochkali bez); 4 — buyrak usti bezlari; 5 — oshqozon osti bezining orolchalar (Langerhans orolchalar); 6 — moyak (urug‘don).

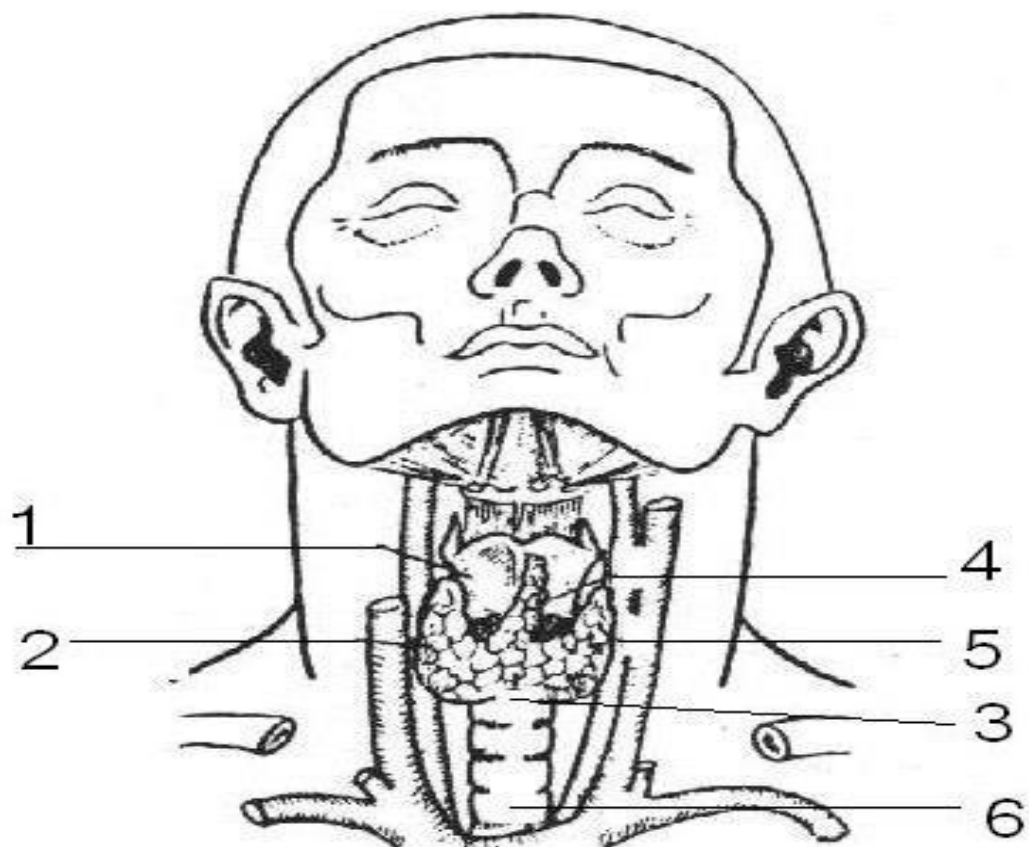
QALQONSIMON BEZ (GLANDULA THYROIDEA)

1. Rivojlanish manbai. Qalqonsimon bez embrional rivojlanish jarayonida oldingi oshqozon (foregut) ning tomir tomondan joylashgan bo‘limidan hosil bo‘ladi. 4-haftaning oxirida birinchi va ikkinchi faringeal cho‘ntaklar orasida epiteliy qalinlashishi shaklida qalqonsimon divertikul paydo bo‘ladi. Bu dastlabki

tugun tez orada ikkita bo'lakka ajraladi: kelajakda ular o'ng va chap bo'laklarga aylanadi. Bo'laklar orasidagi pastki qism (bo'laklarni bog'lovchi bo'lak) ga aylanishi bilan shakllanish jarayoni davom etadi. 6-haftada epiteliy ipcha faringdan ajralib, kaudal yo'nalishga harakat qiladi, uning distal qismi bo'laklarning rivojlanayotgan qalinlashmalari orasida qoladi va bo'g'iz shaklida bo'laklarni birlashtiradi.

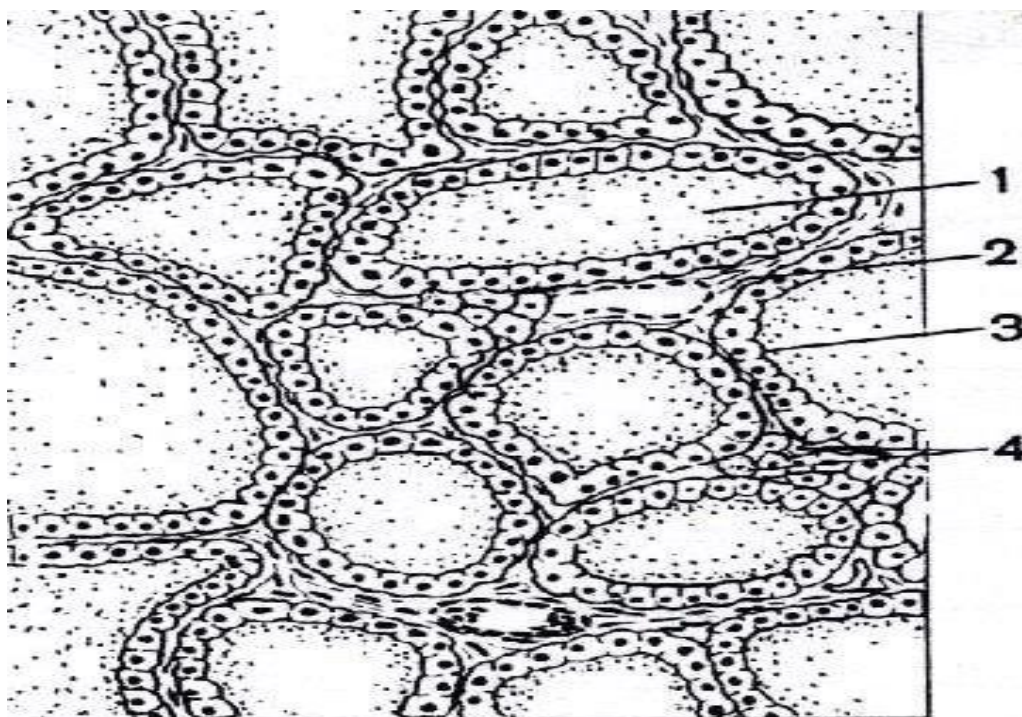
2. Topografiya. Qalqonsimon bez bo'yinning old sohasida joylashgan. **Bo'g'oz:** traxeya 2-, 3- va 4-yarim halqalari darajasida. **Yon bo'laklar:** qalqonsimon tog'ayi (**thyroid cartilage**) plastinkalarini qoplaydi. pastki qirralari traxeya 5–6-yarim halqasiga yetadi, yuqori qirralari esa qalqonsimon x cartilage o'rtasiga to'g'ri keladi.

Skeletga nisbatan joylashuvi: bo'yinning V bo'g'imidan II ko'krak bo'g'imigacha. ba'zan mavjud bo'ladigan piramid shaklidagi bo'lak tilosti suyak (**os hyoideum**) tana darajasigacha yetishi mumkin. **Ichki yuzasi:** larings, traxeya bilan tutashgan, orqa tomoni esa oshqozon bilan chegaradosh. **Tashqi yuzasi:** bo'yin qon-tomir va nerv to'plami bilan chegaradosh: a. carotis communis, vv. jugulares internae, n. vagus, n. laryngei recurrentes. **Old yuzasi:** pretraxial bo'yin fasyasi, sternohyoid, sternothyroid va omohyoid muskullar bilan qoplangan; bo'yin yuzaki fasyasi ham bezni qoplaydi.



Rasm 24. Qalqonsimon bez:

1 – qalqonsimon tog‘ay; 2 – qalqonsimon bezning o‘ng bo‘lagi; 3 – qalqonsimon bezning qalqonoldi bezi; 4 – piramidal bo‘lak; 5 – qalqonsimon bezning chap bo‘lagi; 6 – kekirdak.



Rasm 25. Qalqonsimon bezning mikroskopik tuzilishi:

1 – follikula; 2 – qon tomiri; 3 – follikulyar hujayralar (follikulalar epiteliyasi); 4 – parafollikulyar hujayralar (C-hujayralar).

3. Anatomik tuzilishi. Qalqonsimon bez ichki sekretiya bezlarining eng yiriklaridan biri hisoblanadi. U o‘ng va chap yon bo‘laklar (**lobus dexter et lobus sinister**), qalqonsimon qalqonoldi bezi (**isthmus glandulae thyroideae**) hamda ayrim hollarda uchraydigan piramidasimon bo‘lak (**lobus pyramidalis**) dan tashkil topgan.

Bezning shakli va o‘lchamlari individual bo‘lib, uning qon bilan ta‘minlanish darajasi va funksional faolligiga bog‘liq holda o‘zgarib turadi. Ko‘pincha qalqonsimon bez taqa shaklida, “H” harfiga o‘xshash yoki qanotlari yozilgan kapalak ko‘rinishida bo‘ladi. Rangi to‘q qizil, konsistensiyasi yumshoq.

Kattalarda o‘rtacha o‘lchamlari: Har bir bo‘lakning uzunligi: taxminan **50 mm**; Bezning umumiy ko‘ndalang o‘lchami: **50–60 mm**; Qalqonoldi bezi balandligi: **5–15 mm**; Massasi: tana massasining **0,05 %**, o‘rtacha **25–30 g**; Yangi tug‘ilgan chaqaloqlarda: taxminan **1 g**.

Yon bo‘laklar oval shaklda bo‘lib, keng asosga va toraygan yuqori qismga ega. Har bir bo‘lakda: **Tashqi (oldingi-yon) yuzasi. Ichki (orqa-medial) yuzasi** farqlanadi.

Qalqonoldi bezi bo‘laklarni old tomondan birlashtiradi. Taxminan 30 % holatlarda undan yuqoriga qarab cho‘zilgan ingichka o‘simta — piramidasimon bo‘lak ajralib chiqadi.

Qalqonsimon bez ikki qavat kapsula bilan o‘ralgan:

1. **Tashqi kapsula** — bo‘yin fastsiyasining pretraxéal plastinkasidan hosil bo‘lgan biriktiruvchi to‘qimali fastsial qobiq.
2. **Ichki kapsula** — bezning o‘ziga xos fibroz kapsulasi.

Bu kapsulalar o‘zaro bo‘sh biriktiruvchi to‘qima orqali bog‘langan bo‘lib, uning tarkibida qon tomirlar va nervlar joylashadi. Bezning halqum va traxeya bilan bog‘lovchi boylamlar orqali fiksatsiyasi tufayli yutish vaqtida u hiqildoq va traxeya bilan birga siljiydi.

4. Gistologik tuzilishi. Ichki fibroz-elastik kapsuladan bez ichiga trabekulalar o‘tadi. Ular tarkibida: nerv tolalari, qon tomirlari, limfa tomirlari joylashgan.

Trabekulalar ko‘p marotaba tarmoqlanib, bezning stromasini hosil qiladi. Stroma kollagen va elastik tolalardan tashkil topgan.

Bez parenximasi follikulalardan iborat bo‘lib, ular ichida sekreksiya mahsuloti — kolloid bilan to‘ldirilgan yopiq pufakchalardir. Kolloid yuqori biologik faollikka ega bo‘lib, bez tarkibidagi yodning **95 %** ini saqlaydi.

Kolloid follikul devorini hosil qiluvchi epitelial hujayralar — tirotsitlar tomonidan sintez qilinadi. Follikula qalqonsimon bezning asosiy strukturaviy va funksional birligi hisoblanadi. Ularning umumiy soni taxminan 30 million ga yetadi.

Follikulalar: yumaloq yoki oval shaklda, devori **bir qavatli epiteliy** bilan qoplangan, hujayralar bazal membrana ustida joylashgan. 20–40 ta follikula, ularni o‘rab turgan biriktiruvchi to‘qima, qon va limfa tomirlari birgalikda bez bo‘lakchasini (lobulus) hosil qiladi. Bu bo‘lakchalar o‘zaro biriktiruvchi to‘qimali septalar bilan ajralgan.

5. Funktsiyasi. Qalqonsimon bez faoliyati gipofiz tomonidan ishlab chiqariladigan **tireotrop gormon (TTG)** orqali boshqariladi.

Bezning asosiy gormonlari: **Tiroksin (T4, tetrajodtironin); Triyodtironin (T3).**

Folikulyar hujayralar qondan yodni faol tutib olish xususiyatiga ega. Normal sharoitda qalqonsimon bez organizmga tushadigan yodning taxminan 50 % ini o'zlashtiradi va uni tezda tireoid gormonlar sinteziga sarflaydi.

Tireoid gormonlarning asosiy vazifasi: hujayralarda oksidlanish jarayonlarini faollashtirish, o'sish va rivojlanishni boshqarish, modda almashinuvining barcha turlarini (oqsil, yog', uglevod), asab tizimi, yurak-qon tomir tizimi va jinsiy bezlar faoliyatini tartibga solish.

Qalqonsimon bezda shuningdek parafolikulyar (**C-hujayralar**) mavjud bo'lib, ular tirokalsitonin gormonini ishlab chiqaradi. Bu gormon: kalsiy almashinuvini tartibga soladi, paraqalqonsimon bez gormonlariga antagonist hisoblanadi, qondagi kalsiy miqdorini kamaytiradi, kalsiyning suyak to'qimasida to'planishini kuchaytiradi.

Tirokalsitonin follikula bo'shlig'iga ajralmaydi. Hatto oz miqdorda organizmga kiritilganda ham u qonda kalsiy va fosfor darajasining tez pasayishiga olib keladi.

6. Rivojlanish anomaliyalari. Qalqonsimon bez rivojlanishidagi nuqsonlar embrional davrda bez kurtaklarining to'liq yoki qisman rivojlanmasligi bilan bog'liq bo'ladi. Amaliyotda quyidagi anomaliyalar uchraydi: qalqonoldi bezining yo'qligi; yon bo'laklarning assimetrik rivojlanishi; bezning bir tomonlama yo'qligi (**hemiaplaziya**). Bu holatlar embrional boshlang'ich to'qimalarning yetarlicha rivojlanmasligi bilan izohlanadi.

Rivojlanish anomaliyalariga shuningdek epitelial shnurlar kiradi. Ular qalqonsimon bez bilan uning embrional joylashuv manbai — til ildizi o'rtasida joylashadi. Tug'ilishdan so'ng saqlanib qolgan bunday epitelial yo'l qalqon-til yo'li (**ductus thyroglossus**) deb ataladi. U to'liq yoki qisman saqlanib qolishi mumkin.

Tug‘ma anomaliyalarga quyidagilar kiradi: **Aplaziya** — bezning to‘liq yo‘qligi; **Gipoplaziya** — bezning yetarlicha rivojlanmaganligi; **Ektopiya** — bez to‘qimasining odatiy joyidan tashqarida joylashishi.

7. Qalqonsimon bez funksiyasining buzilishlari. (Qalqonsimon bez gipo- va giperfunksiyasi). Qalqonsimon bez faoliyati buzilishi asosan **tireoid gormonlar** sekretsiyasining kamayishi yoki ortishi bilan namoyon bo‘ladi.

1. Gipofunksiya (**gipotireoz**). Gipotireoz qalqonsimon bez gormonlari yetishmovchiligi bilan kechadi. **Bolalarda** (erta yoshda) tireoid gormonlar tanqisligi natijasida **kretinizm** rivojlanadi. Ushbu kasallik: jismoniy o‘shning sekinlashuvi, jinsiy yetilishning kechikishi, ruhiy va aqliy rivojlanishning buzilishi (hatto aqliy zaiflik), suyak tizimi rivojlanishining buzilishi bilan namoyon bo‘ladi. **Kattalarda** gipotireoz **miksedema** (shilliqli shish) bilan ifodalanadi. Bu holat: asosiy almashinuvning pasayishi, oqsil almashinuvi buzilishi, to‘qimalarda yaqqol shishlar paydo bo‘lishi bilan tavsiflanadi.

2. Giperfunksiya (**gipertireoz**). Gipertireoz tireoid gormonlar — **tiroksin (T4)** va **triyodtironin (T3)** ning ortiqcha ishlab chiqarilishi natijasida yuzaga keladi. Bunda: modda almashinuv jarayonlari keskin kuchayadi, issiqlik ishlab chiqarilishi ortadi, diffuz toksik buqoq (**Bazedov kasalligi**) klinik manzarasi kuzatiladi. Bazedov kasalligi quyidagi belgilar bilan kechadi: **ekzoftalm** (ko‘zlarning oldinga chiqib turishi), tana vaznining kamayishi, qo‘l-oyoq mushaklarida kuchsizlik, ekstremitalar titrashi, yurak urishining tezlashuvi (taxikardiya), asabiylik, qo‘zg‘aluvchanlik, umumiy holsizlik va ozib ketish.

8. Qon bilan ta‘minlanishi va venoz oqimi. Qalqonsimon bez juda boy qon bilan ta‘minlangan. Arterial qon ta‘minoti: O‘ng va chap yuqori qalqonsimon arteriyalar (**a. thyroidea superior**) — tashqi uyqu arteriyasining (a. carotis externa) shoxlari. O‘ng va chap pastki qalqonsimon arteriyalar (**a. thyroidea inferior**) — o‘mrov osti arteriyasidan chiqadigan **truncus thyrocervicalis** shoxlari. Ba‘zan juftsiz eng pastki qalqonsimon arteriya (**a. thyroidea ima**) uchraydi; u: yelka-bosh magistralidan, o‘mrov osti arteriyasidan, yoki aorta yoyidan chiqishi mumkin. **Venoz oqim:** Qon bez moddasidan tashqi kapsula ostida joylashgan **venoz chigal**

orqali to‘planadi. Yuqori va o‘rta qalqonsimon venalar (**vv. thyroideae superior et mediae**) orqali qon ichki bo‘yinturuq venasiga oqadi. Pastki qalqonsimon vena (**vv. thyroidea inferior**) orqali qon chap yelka-bosh venasiga quyiladi.

9. Limfa oqimi. Qalqonsimon bezda limfa tomirlari juda ko‘p. Limfa kapillyarlari follikulalar orasida joylashadi. Yirik limfa tomirlari arteriyalar bo‘ylab o‘tadi. Limfa quyidagi tugunlarga oqadi: chuqur bo‘yin limfa tugunlari, oldingi kekirdak, paratraxeyal limfa tugunlari. Keyinchalik limfa: bo‘yintruq magistrallari orqali, ko‘krak limfa yo‘li yoki o‘ng limfa yo‘liga (tomoniga qarab) quyiladi.

10. Innervatsiyasi. Simpatik innervatsiya. Simpatik innervatsiya markazi orqa miyaning yuqori bo‘yin segmentlaridagi **nucleus intermediolateralis** da joylashgan. Preganglion tolalar bo‘yin simpatik tugunlariga (asosan o‘rta bo‘yin tuguniga) yetib boradi. Postganglion tolalar qon tomirlari bo‘ylab bezga kiradi. Simpatik impulslar qalqonsimon bez faoliyatini kuchaytiradi. **Parasimpatik innervatsiya.** Parasimpatik innervatsiya manbai — adashgan nervning dorsal yadrosi (**nucleus dorsalis nervi vagi**). Preganglion tolalar: **n. laryngeus superior**, **n. laryngeus recurrens** orqali bezga yetadi. Parasimpatik impulslar bez faoliyatini susaytiradi. **Afferent tolalar.** Sezuvchi (afferent) nerv tolalari bo‘yin orqa miya tugunlaridan kelib chiqadi.

Metodik ko‘rsatmalar

1. Nazariy tayyorgarlik. Qalqonsimon bezning rivojlanishi, anatomik joylashuvi, tashqi va ichki tuzilishi, qon ta‘minoti, innervatsiyasi hamda funksional ahamiyatini darsliklar, anatomik atlaslar va sxemalar asosida o‘rganish.

2. Ta‘rifi. Qalqonsimon bez — bo‘yin sohasida, hiqildoq va traxeyaning old tomonida joylashgan, ichki sekretiya bezlari ichida eng yiriklaridan biri bo‘lib, tiroksin (T4), triyodtironin (T3) va kalsitonin gormonlarini ishlab chiqaradi.

3. Anatomik chegaralari va topografiyasi. Old tomonda — bo‘yin mushaklari va fastsiyalari bilan qoplangan; Orqa tomonda — traxeya va qizilo‘ngachga tutashgan; Yuqorida — qalqonsimon tog‘ay (cartilago thyroidea); Pastda — traxeyaning 5–6-halqalari darajasigacha yetadi; Yon tomonda — umumiy uyqu arteriyasi (a. carotis communis) va bo‘yin nerv-tomir tutami bilan chegaradosh.

4. Shakli va bo‘linishi. Bez kapalak yoki “H” harfiga o‘xshash shaklda bo‘lib, quyidagilardan iborat: o‘ng bo‘lak (lobus dexter); chap bo‘lak (lobus sinister); pereshayka (isthmus glandulae thyroideae). Ba‘zan qo‘shimcha piramidasimon bo‘lak (lobus pyramidalis) uchraydi.

5. Qavatlari va kapsulasi. Qalqonsimon bez: tashqi fastsial kapsula (bo‘yin fastsiyasidan hosil bo‘lgan); ichki fibroz kapsula bilan qoplangan. Ichki kapsuladan bez ichiga trabekulalar kirib, stromani hosil qiladi.

6. Gistologik tuzilishi. Strukturaviy-funksional birligi — follikula. Follikula tarkibi: bir qavatli epiteliy (tirotsitlar); lolloid (tireoglobulin saqlaydi). Hujayralari: follikulyar hujayralar (T3, T4 ishlab chiqaradi); parafollikulyar hujayralar (C-hujayralar, kalsitonin ishlab chiqaradi).

7. Funksional ahamiyati. T3 va T4: Modda almashinuvni kuchaytiradi, o‘shish va rivojlanishni boshqaradi, yurak urishini tezlashtiradi, nerv tizimini faollashtiradi. Kalsitonin: qonda kalsiy miqdorini kamaytiradi, suyak to‘qimasida kalsiy to‘planishini kuchaytiradi.

8. Qon bilan ta‘minlanishi va innervatsiyasi. Arterial qon: A. thyroidea superior (a. carotis externa dan), a. thyroidea inferior (truncus thyrocervicalis dan), ba‘zan a. thyroidea ima. Venoz oqim: vv. thyroideae superiores et mediae → v. jugularis interna, vv. thyroideae inferiores → v. brachiocephalica. Innervatsiya: Simpatik — bo‘yin simpatik tugunlari. Parasimpatik — n. vagus (n. laryngeus superior va recurrens).

9. Rivojlanish xususiyatlari va anomaliyalar. Embrional rivojlanish manbai — halqum tubidagi epiteliyal qalinlashuv. Anomaliyalar: aplaziya, gipoplaziya, ektopiya, thyroglossal kista, qalqonorqa bezning yo‘qligi.

10. Klinik ahamiyati. Gipotireoz: Bolalarda — kretinizm. Kattalarda — miksedema. Gipertireoz: Diffuz toksik buqoq (Bazedov kasalligi). Ekzoftalm. Taxikardiya. Jarrohlikda muhim: N. laryngeus recurrens shikastlanish xavfi, pastki qalqonsimon arteriya bilan yaqin joylashuvi.

11. Amaliy ko‘nikmalar. Skelet va preparatda qalqonsimon bez topografiyasini ko‘rsatish, bo‘laklari va pereshaykasini aniqlash, qon tomirlarini ajratish, follikula

tuzilishini mikroskopda tushuntirish, klinik holatlar bilan anatomik bog‘liqligini izohlash.

Nazorat savollari.

1. Qalqonsimon bezning ta’rifi va organizmdagi asosiy vazifalari nimalardan iborat?
2. Qalqonsimon bez qaysi sohada joylashgan va uning topografik holatini tushuntiring.
3. Qalqonsimon bezning tashqi tuzilishi qanday? (bo‘laklari, istmus, piramidal bo‘lak)
4. Bezning anatomik chegaralari va qo‘shni tuzilmalar bilan munosabatini ayting.
5. Qalqonsimon bez kapsulasi va fastsial qavatlar haqida ma’lumot bering.
6. Bezning o‘lchami, vazni va yoshga qarab o‘zgarishini tushuntiring.
7. Qalqonsimon bezning mikroskopik tuzilishini tavsiflang (follikulalar, kolloid modda, tireotsitlar).
8. Parafollikulyar hujayralar (C-hujayralar) va ularning funksiyasi qanday?
9. Qalqonsimon bez gormonlari (T3, T4, kaltsitonin) va ularning biologik ta’sirini tushuntiring.
10. Qalqonsimon bez faoliyatining gipotalamo-gipofizar nazorati qanday amalga oshadi?
11. Qalqonsimon bezni qon bilan ta’minlovchi arteriyalarni sanab bering.
12. A. thyroidea superior va a. thyroidea inferior qayerdan boshlanadi?
13. Bezning venoz oqimi qanday amalga oshadi?
14. Qalqonsimon bez limfa tomirlari qaysi tugunlarga oqadi?
15. Bezning innervatsiyasi qaysi nervlar orqali amalga oshadi?
16. Qalqonsimon bez operatsiyalarida qaysi nerv shikastlanish xavfi yuqori? Nima uchun?
17. Qalqonsimon bez hiqildoq va traxeya bilan qanday munosabatda joylashgan?
18. Bezning orqa yuzasida qaysi muhim anatomik tuzilmalar joylashgan?
19. Qalqonsimon bez va qalqonsimon oldi bezlari (glandulae parathyroideae) o‘zaro qanday joylashgan?

20. Bezning piramidal bo‘lagi qayerdan rivojlanadi?
21. Endemik buqoq (zob) nima va uning sabablari?
22. Gipertireoz va gipotireoz klinik belgilarini taqqoslang.
23. Bazedov kasalligining anatomik va funksional asosini tushuntiring.
24. Qalqonsimon bez kattalashganda qaysi a‘zolar bosim ostida qoladi?
25. Tireoid operatsiyalarda yuz berishi mumkin bo‘lgan asoratlarni ayting.
26. Rekurrens laringeal nerv shikastlansa qanday klinik belgilar kuzatiladi?
27. Tireoid bez o‘smalari haqida qisqacha ma‘lumot bering.
28. Kaltsitonin yetishmovchiligi organizmda qanday o‘zgarishlarga olib keladi?
29. Preparatda qalqonsimon bez bo‘laklarini ko‘rsating.
30. Istmus qaysi traxeya halqalari darajasida joylashganini aniqlang.
31. Qalqonsimon bez arteriyalarini preparatda toping.
32. Bezning qo‘shni anatomik tuzilmalarini (traxeya, hiqildoq, qizilo‘ngach) ko‘rsating.
33. Mikroskop ostida qalqonsimon bez follikulalarini tavsiflab bering.

Qalqon orqa bezlar (Glandulae parathyroideae)

Sinonimlari: epitelial tanachalar, qalqonsimon bez atrofi bezlari.

1. Rivojlanish manbai (embriogenezi). Qalqonsimon bezlar embrional rivojlanish davrida 3- va 4-juft jabra cho‘ntaklari (halqum qopchalari) epiteliyidan rivojlanadi. Ularning boshlang‘ich kurtaklari embrion rivojlanishining 3–4-haftalari oralig‘ida paydo bo‘ladi. 3-juft jabra cho‘ntaklari ning dorsal qismida hosil bo‘lgan o‘simtalar tez orada ajralib chiqib, pastga (kaudal tomonga) siljiydi va pastki paraqalqonsimon bezlar ga differensiallanadi. 4-juft jabra cho‘ntaklari dan esa yuqori paraqalqonsimon bezlar rivojlanadi.

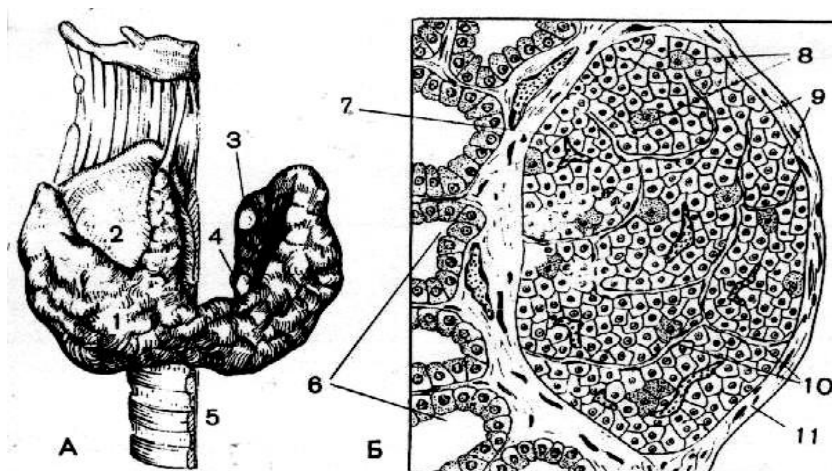
2. Topografiyasi. Qalqon orqa bezlar — juft a‘zolar bo‘lib, bo‘yin sohasida qalqonsimon bezning orqa tomonida joylashadi. Ularning soni 2 tadan 6 tagacha o‘zgarishi mumkin, biroq ko‘pchilik hollarda 4 ta bo‘ladi: ikki yuqori va ikki pastki. Bezlar: qalqonsimon bezning ichki va tashqi kapsulalari orasidagi bo‘sh biriktiruvchi to‘qima ichida joylashadi; yuqori juft qalqonsimon bez bo‘laklarining orqa yuzasiga, ularning yuqori qismida, taxminan halqasimon tog‘ay yoyining

darajasida tutashadi; pastki juft esa traxeya bilan qalqonsimon bez bo‘laklari orasida, ularning pastki asosiga yaqin joylashadi. Kam hollarda paraqalqonsimon bezlar to‘g‘ridan-to‘g‘ri qalqonsimon bez parenximasi ichida joylashgan bo‘lishi mumkin.

3. Anatomik tuzilishi. Qalqonorqa bezlar (ikki yuqori va ikki pastki) guruch donasiga teng kattalikdagi mayda bezlardir. Ular qalqonsimon bez bo‘laklarining orqa tomonida joylashib, yumaloq yoki tuxumsimon (ovoid) shaklga ega.

Bezlar soni individual ravishda o‘zgaradi: taxminan 50 % holatlarda — 2 ta, 50 % holatlarda — 4 ta, eng doimiy bo‘lib yuqori juft bezlar hisoblanadi. O‘rtacha o‘lchamlari: uzunligi: 4–5 mm, qalinligi: 2–3 mm, massasi: 0,2–0,5 g. Odatda pastki paraqalqonsimon bezlar yuqori bezlarga nisbatan kattaroq bo‘ladi.

Rang va konsistensiyasi jihatidan ular qalqonsimon bezdan farq qiladi: bolalarda — och pushti rangda, kattalarda — sarg‘ish-jigarrang rangda, konsistensiyasi esa nisbatan zichroq.



Rasm 26. Qalqonsimon va qalqonorqa bezlar (sxema):

A. Qalqonsimon bezning orqa yuzasida paratireoid bezlarning joylashuvi:

1 – qalqonsimon bez; 2 – qalqonsimon tog‘ay; 3 – yuqori paratireoid bezi; 4 – pastki paratireoid bezi; 5 – traxeya. **B. Paratireoid bezning mikroskopik tuzilishi, sagittal kesma:** 6 – qalqonsimon bez follikulalari; 7 – paratireoid bezi; 8 – oksifil hujayralar; 9 – asosiy (bosh) hujayralar; 10 – kapillyarlar; 11 – kapsula.

4. Gistologik tuzilishi. Qalqonorqa bezlar kesimda qalqonsimon bezga o‘xshash ko‘rinishda bo‘lishi mumkin, biroq ularning follikulalarida joylashgan kolloid yodga kambag‘al bo‘ladi. Bez parenximasi zich joylashgan epitelial hujayralar —

paratireotsitlar dan iborat. Ular ikki asosiy turga bo‘linadi: 1. Asosiy (bosh) hujayralar. 2. Atsidofil hujayralar. Shu sababli qalqonorqa bezlar ba’zan “**epitelial tanachalar**” deb ham ataladi.

Hujayra turlari: 1. **Atsidofil hujayralar** — funksional jihatdan faoliyati pasaygan yoki qarib borayotgan asosiy hujayralar hisoblanadi. **Asosiy hujayralar** o‘z navbatida: och rangli, to‘q rangli shakllarga bo‘linadi. Funksional jihatdan eng faol hujayralar — och rangli asosiy hujayralardir. Hozirgi ilmiy qarashlarga ko‘ra, asosiy va atsidofil hujayralar aslida bir xil hujayraning turli funksional bosqichdagi shakllari hisoblanadi.

5. Funktsiyasi. 1926-yilda qalqonorqa bez gormoni — **paratgormon (PTG)** ajratib olingan. U asosiy hujayralar tomonidan ishlab chiqariladi. Paratgormonning asosiy vazifasi: qondagi kalsiy miqdorini boshqarish, bevosita fosfor almashinuvini tartibga solish.

5.1. Kalsiy va fosforning organizmdagi ahamiyati. **Kalsiy:** hujayra membranalari o‘tkazuvchanligiga ta’sir qiladi, nerv-mushak qo‘zg‘aluvchanligini boshqaradi, qon ivish jarayonida ishtirok etadi, ko‘plab fermentativ jarayonlarda qatnashadi. **Fosfor:** fermentlar tarkibiga kiradi, fosfolipidlar va nukleoproteinlar tarkibiy qismi, kislota-ishqor muvozanatini saqlashda ishtirok etadi, modda almashinuvida muhim rol o‘ynaydi.

5.2. Paratgormonning nishon a’zolari. Paratgormonning asosiy ta’sir ko‘rsatadigan a’zolari: **Suyaklar, buyraklar, ingichka ichak.**

5.3. Paratgormonning ta’sir mexanizmi. **1. Suyak to‘qimasiga ta’siri:** osteoklastlar sonini oshiradi, ularning metabolik faolligini kuchaytiradi, osteotsitlar metabolizmini rag‘batlantiradi, osteoblastlar tomonidan yangi suyak hosil bo‘lishini susaytiradi. Natijada suyak to‘qimasi parchalanib, kalsiy qonga chiqariladi.

2. Buyrakka ta’siri: kalsiyning qayta so‘rilishini (reabsorbsiya) oshiradi, fosfatlarning qayta so‘rilishini kamaytiradi (ular siydik bilan ko‘proq chiqadi).

3. Ichakka ta’siri: kalsiyning so‘rilishini kuchaytiradi.

6. Gipo- va giperfunksiya

6.1. Gipofunksiya (Gipoparatireoz). Paratgormon yetishmovchiligida: qondagi kalsiy miqdori kamayadi (gipokalsemiya), skelet mushaklarida spazm va tirishishlar yuzaga keladi. Bolalarda tug‘ma paraqalqonsimon bez yetishmovchiligi: suyak o‘shining buzilishi, ayrim mushak guruhlarida uzoq davom etuvchi tirishishlar bilan kechadi.

6.2. Giperfunksiya (Giperparatireoz). Ko‘pincha paraqalqonsimon bezning o‘sma jarayonlari bilan bog‘liq bo‘ladi. Paratgormon ortiqcha ishlab chiqarilganda: osteoklastlar haddan tashqari faollashadi, suyak to‘qimasi parchalanadi, kalsiy qonga ko‘p miqdorda ajraladi, suyaklar mo‘rtlashadi.

Bu holat **Reklingxaufen kasalligi (fibroz osteodistrofiya)** bilan namoyon bo‘lishi mumkin. Klinik belgilari: suyak og‘riqlari, umumiy holsizlik, erta tish to‘kilishi, keskin ozib ketish, buyrak faoliyati buzilishi (buyrak yetishmovchiligi). Shuningdek: qonda kalsiy miqdorining kamayishi, ovqatda kalsiy tanqisligi, rak bo‘lmagan (benign) o‘sma, raxit paratgormon sekretsiyasini kuchaytirishi mumkin. Natijada: qonda kalsiy oshadi, ammo suyaklar mo‘rt va sinuvchan bo‘lib qoladi, suyak to‘qimasida uglevod almashinuvi buziladi.

7. Qon bilan ta‘minlanishi. Paraqalqonsimon bezlarning asosiy qon ta‘minoti: Yuqori qalqonsimon arteriya (**a. thyroidea superior**). Pastki qalqonsimon arteriya (**a. thyroidea inferior**). Ba‘zan: qizilo‘ngach arteriyalari, traxeya arteriyalari ham ishtirok etadi. Bez ichida arteriyalar bir necha marta tarmoqlanib, birlashtiruvchi to‘qima qatlamlari bo‘ylab o‘tadi va keng **sinusoid kapillyarlar** hosil qiladi. Venoz oqim: Qon: qalqonsimon bez venoz chigaliga, yoki traxeya va qizilo‘ngach venalariga oqadi.

8. Limfa oqimi. Limfa oqimi qalqonsimon beznikiga o‘xshash bo‘lib, chuqur bo‘yin va paratraxeyal limfa tugunlariga yo‘naladi.

9. Innervatsiya. Innervatsiya manbalari qalqonsimon beznikiga o‘xshash: **Simpatik nerv tizimi** — bez faoliyatini kuchaytiradi. **Parasimpatik (adashgan nerv)** — bez faoliyatini susaytiradi.

Metodik ko‘rsatmalar

1. Nazariy tayyorgarlik. Qalqon orqa bezlarning joylashuvi, rivojlanishi, tuzilishi va funksional ahamiyatini darsliklar, anatomik atlaslar va gistologik preparatlar asosida o‘rganish.

2. Ta’rifi. Qalqon orqa bezlar — qalqonsimon bezning orqa yuzasida joylashgan, odatda 4 ta (2 ta yuqori va 2 ta pastki) kichik ichki sekretiya bezlari bo‘lib, organizmda kalsiy-fosfor almashinuvini boshqaradi.

3. Anatomik joylashuvi. Qalqonsimon bezning orqa-medial yuzasida joylashgan. Yuqori bezlar — qalqonsimon bez yuqori bo‘lagi orqa yuzasida. Pastki bezlar — qalqonsimon bez pastki bo‘lagi sohasida. Ba’zan ektopik (g‘ayrioddiy) joylashuvi kuzatilishi mumkin (ko‘krak qafasi, timus sohasida).

4. Rivojlanishi (Embriologiyasi). Yuqori paratireoid bezlar — IV jabra cho‘ntog‘idan. Pastki paratireoid bezlar — III jabra cho‘ntog‘idan rivojlanadi. Pastki bezlarning migratsiyasi uzoqroq bo‘lgani sababli joylashuvi o‘zgaruvchan.

5. Tashqi tuzilishi. Oval yoki yumaloq shaklda. O‘lchami: 3–8 mm. Vazni: taxminan 30–50 mg. Yupqa biriktiruvchi to‘qima kapsula bilan qoplangan.

6. Mikroskopik tuzilishi. Paratireoid bezlar quyidagi hujayralardan tashkil topgan: asosiy (principal) hujayralar — paratgormon (PTH) ishlab chiqaradi. Oksifil hujayralar — funksiyasi to‘liq aniqlanmagan, ko‘proq yoshi ulg‘ayganlarda uchraydi. Stroma — kapillyarlarga boy nozik biriktiruvchi to‘qimadan iborat.

7. Qon bilan ta’minlanishi. Asosan **a. thyroidea inferior** tarmoqlari orqali. Venoz qon — vv. thyroideae orqali oqadi.

8. Innervatsiyasi. Simpatik nerv tolalari (bo‘yin simpatik tugunlaridan). Sekretiya asosan gumoral yo‘l bilan boshqariladi (qondagi Ca^{2+} miqdoriga bog‘liq).

9. Fiziologik ahamiyati. Paratgormon (PTH) quyidagicha ta’sir qiladi: qonda kalsiy miqdorini oshiradi. Suyaklardan kalsiyni chiqaradi. Buyraklarda kalsiy reabsorbtsiyasini kuchaytiradi. Ichakda kalsiy so‘rilishini faollashtiradi (D vitamini orqali). Kalsiy homeostazini saqlashda asosiy rol o‘ynaydi. **10. Qalqonsimon bez bilan o‘zaro munosabati.** Anatomik jihatdan yaqin joylashgan. Qalqonsimon bez operatsiyalarida shikastlanish xavfi mavjud. Qon ta’minoti umumiy manbadan.

11. Klinik ahamiyati. Giperparatireoz: qonda kalsiy oshishi (giperkalsemiya), suyak mo'rtlashuvi, buyrak toshlari.

Gipoparatireoz: qonda kalsiy kamayishi (gipokalsemiya), mushak spazmi (tetaniya), Hvostek va Trousseau belgisi.

Qalqonsimon bez operatsiyalarida tasodifiy olib tashlanishi yoki qon ta'minoti buzilishi og'ir asoratlarga olib kelishi mumkin.

12. Amaliy ko'nikmalar. Talaba quyidagilarni bajara olishi kerak: preparatda qalqon orqa bezlarni topish. Ularning qalqonsimon bez bilan anatomik munosabatini ko'rsatish. Yuqori va pastki bezlarni farqlash. Qon ta'minot manbaini aytib berish. Gistologik preparatda asosiy va oksifil hujayralarni aniqlash. Giper- va gipoparatireozning klinik asosini tushuntirish.

Nazorat savollari

1. Qalqon orqa bezlarning ta'rifi va asosiy funksiyasi nimadan iborat?
2. Odatda nechta paratireoid bez bo'ladi va ular qayerda joylashadi?
3. Yuqori va pastki qalqon orqa bezlarining anatomik farqi nimada?
4. Qalqon orqa bezlarning o'lchami va vazni qancha?
5. Ular qaysi fastsial qavat ichida joylashgan?
6. Qalqon orqa bezlar embriologik jihatdan qaysi jabra cho'ntog'idan rivojlanadi?
7. Pastki paratireoid bezlar joylashuvining o'zgaruvchan bo'lish sababi nimada?
8. Paratireoid bez kapsulasi va stromasi haqida ma'lumot bering.
9. Paratireoid bez qanday hujayralardan tashkil topgan?
10. Asosiy (principal) hujayralarning vazifasi nima?
11. Oksifil hujayralar qanday xususiyatlarga ega?
12. Bezning mikroskopik tuzilishida kapillyarlarning ahamiyati nimada?
13. Qalqonsimon bez follikulalaridan paratireoid bezni qanday farqlash mumkin?
14. Qalqon orqa bezlarni qon bilan ta'minlovchi asosiy arteriya qaysi?
15. Venoz qon oqimi qanday amalga oshadi?
16. Limfa oqimi qaysi tugunlarga yo'naladi?
17. Innervatsiyasi qanday va sekretiya boshqarilishi nimaga bog'liq?
18. Paratgormon (PTH) qanday ishlab chiqariladi?

19. Paratgormonning suyak to'qimasiga ta'siri qanday?
20. Buyraklarga ta'siri nimadan iborat?
21. Ichaklarda kalsiy so'rilishi qanday mexanizm orqali kuchayadi?
22. Paratgormon va kaltsitonin o'rtasidagi antagonistik munosabatni tushuntiring.
23. Qondagi kalsiy miqdori sekretsiyani qanday boshqaradi?
24. Giperparatireoz nima va uning asosiy belgilari qanday?
25. Giperkalsemiya qanday klinik belgilar bilan namoyon bo'ladi?
26. Gipoparatireozning sabablari va belgilari qanday?
27. Tetaniya nima va uning mexanizmi nimada?
28. Chvostek va Trousseau simptomlari nimani ko'rsatadi?
29. Qalqonsimon bez operatsiyalarida paratireoid bezlarning shikastlanish xavfi nimada?
30. Paratireoid adenomasi haqida qisqacha ma'lumot bering.
31. Preparatda qalqon orqa bezlarni ko'rsating.
32. Yuqori va pastki bezlarni ajrating.
33. Ularning qalqonsimon bez bilan anatomik munosabatini tushuntiring.
34. Gistologik preparatda asosiy va oksifil hujayralarni aniqlang.
35. Klinik vaziyatda gipokalsemiya sababini anatomik asoslab bering.

AYRISIMON BEZ (Thymus)

Sinonimlari: timus, zob bezi

1. Umumiy tavsif. Timus markaziy immun tizimining asosiy a'zolaridan biri bo'lib, T-limfotsitlarning rivojlanishi va immunologik differensiasiyasida muhim o'rin tutadi.

2. Asosiy funksiyalari. Immunologik funksiyasi. Qizil suyak iligidan qon oqimi orqali kelgan gemopoetik stvol hujayralar timusda T-limfotsitlarga aylanadi. T-limfotsitlar timusning **kortikal (po'stloq) moddasida** birlamchi differensiasiyadan o'tadi va immunologik faol holatga keladi. So'ng ular qon va limfa orqali periferik immun tizimi a'zolariga (limfa tugunlari, taloq va boshqalar) tarqaladi. Ushbu hujayralar hujayraviy immunitetning asosiy effektor elementlari hisoblanadi.

Gumoral regulyatsiya: T-limfotsitlar differensiasiyasi timus epiteliyal hujayralari ishlab chiqaradigan timus gormonlari ta'sirida amalga oshadi. Timus gormonlari tarkibiga quyidagilar kiradi: Timozin; T-aktivin; Timogen; Timolin; Boshqa biologik faol peptidlar. Ular immun jarayonlarni rag'batlantiradi va immun javobni modulyatsiya qiladi.

Metabolik faoliyati. Timusda shuningdek: o'sish omili, insulinga o'xshash, qondagi glyukoza miqdorini kamaytiruvchi gormon ishlab chiqariladi.

Oshqozon osti bezining endokrin qismi (Pars endocrina pancreatis)

1. Morfologik tuzilishi. Oshqozon osti bezining endokrin qismi pankreatik orolchalar (**Langergans orolchalari**) bilan ifodalanadi. Joylashuvi: Asosan bezning **dum qismida** joylashgan. Shakli va o'lchami: Ko'pincha yumaloq shaklda; Diametri: 100–200 mkm; Umumiy soni 1–2 million atrofida; Butun bez massasining taxminan 3 % ni tashkil qiladi.

2. Gistologik tuzilishi. Pankreatik orolchalarni tashkil etuvchi hujayralar insulotsitlar deb ataladi va bir necha turlarga bo'linadi: **α -hujayralar:** shakli burchaksimon, yadrosi yirik va yorug', asosan orolcha periferiyasida joylashgan, umumiy hujayralarning 20–25 % ini tashkil etadi, glyukagon ishlab chiqaradi. **β -hujayralar:** eng ko'p sonli (70–75 %), orolchanning markaziy qismida joylashgan, insulin ishlab chiqaradi. **δ -hujayralar:** 5–8 %, somatostatin ishlab chiqaradi. **PP-hujayralar:** 2–5 %, pankreatik polipeptid ishlab chiqaradi.

3. Fiziologik funksiyasi. Oshqozon osti bezining endokrin qismi uglevod almashinuvini boshqaruvchi asosiy gormonlarni ishlab chiqaradi.

Insulin (β -hujayralar): qondagi glyukoza miqdorini kamaytiradi, hujayra membranalarining glyukoza uchun o'tkazuvchanligini oshiradi, glyukoza ning jigar va mushaklarda glikogen shaklida zahiralanishini ta'minlaydi, organizmdagi qand miqdorini kamaytiruvchi yagona gormon hisoblanadi.

Glyukagon (α -hujayralar): insulinning antagonisti, glikogenolizni kuchaytiradi, glikogeni glyukoza ga aylantirib, uni qonga chiqaradi, qondagi glyukoza miqdorini oshiradi. **α va β hujayralar nisbati:** normal holatda β -

hujayralar soni α -hujayralardan 3–4 barobar ko‘p, ushbu nisbat uglevod almashinuvining fiziologik regulyatsiyasi uchun muhim.

Somatostatin (δ -hujayralar): bezning ichki va tashqi sekretsiyasini tormozlaydi.

Pankreatik polipeptid (PP-hujayralar): oshqozon osti bezi sekretor faoliyatini modulyatsiya qiladi.

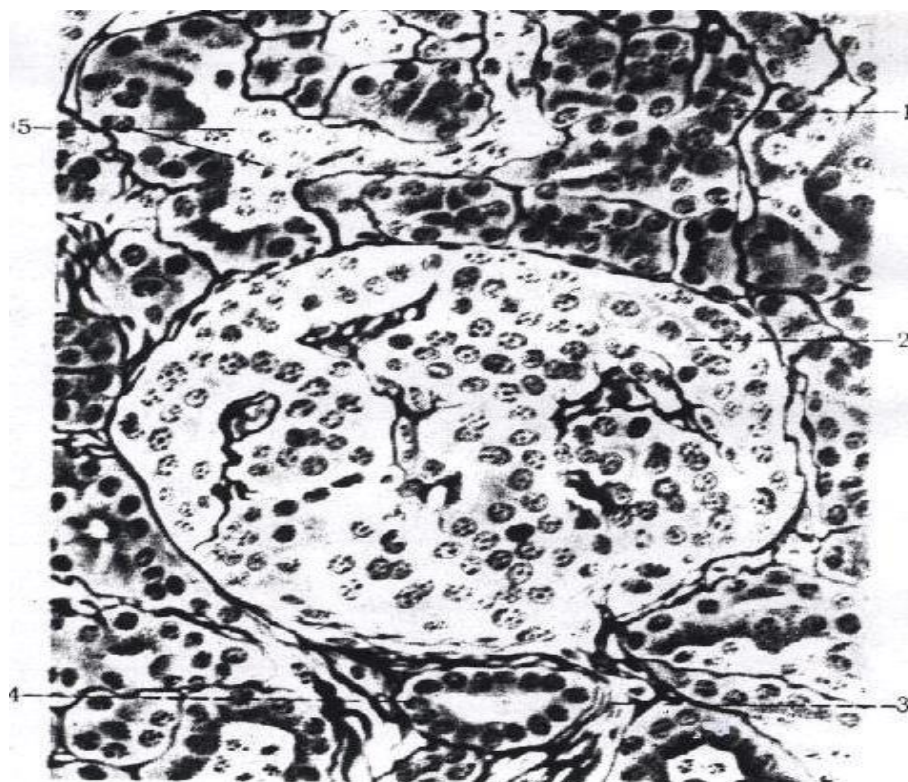
4. Gipofunksiya (insulin yetishmovchiligi). Oshqozon osti bezining β -hujayralari tomonidan insulin yetarli miqdorda ishlab chiqarilmasligi natijasida **qandli diabet (diabetes mellitus)** rivojlanadi.

Ushbu kasallik quyidagi belgilar bilan tavsiflanadi: **Giperglikemiya** – qonda glyukoza miqdorining oshishi. Siydik bilan glyukozaning ajralishi (glyukozuriya). Uglevod almashinuvining buzilishi.

Insulin yetishmovchiligi natijasida hujayralar glyukozani o‘zlashtira olmaydi, natijada qonda shakar miqdori ortib boradi.

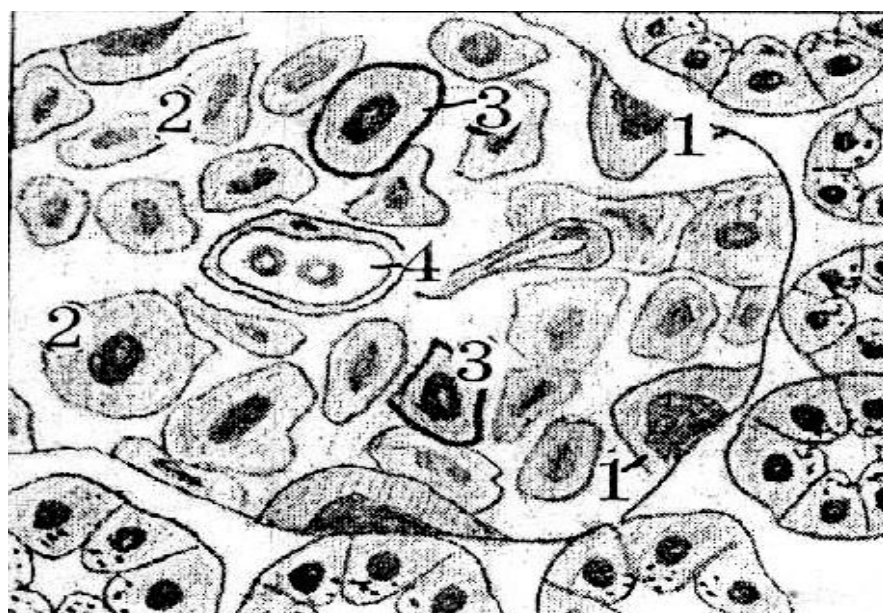
5. Gipyerfunksiya (insulinning ortiqcha ishlab chiqarilishi). Qonda insulin miqdorining ortib ketishi turli patologik holatlarda kuzatiladi, jumladan: insulinning haddan tashqari dozada yuborilishi, oshqozon osti bezining insulin ishlab chiqaruvchi o‘smasi (insulinoma).

Bunday holatlarda **gipoglikemiya** rivojlanadi, ya’ni: qonda glyukoza miqdorining keskin kamayishi, markaziy asab tizimi faoliyatining buzilishi, og‘ir hollarda hushdan ketish yoki gipoglikemik koma yuzaga kelishi mumkin.



Rasm 27. Inson oshqozon osti bezining kesimi:

1 – tashqi sekretiya qiluvchi oxirgi bo‘limlar (ekzokrin qism); 2 – ichki sekretiya qiluvchi oxirgi bo‘limlar (endokrin qism, Langerhans orolchalar); 3 – bo‘laklararo biriktiruvchi to‘qima to‘sig‘i; 4 – bo‘laklararo chiqaruv nayi; 5 – bez nayidagi sekret.



Rasm 28. Oshqozon osti bezi orolchalarining hujayraviy tarkibi:

1 – α -hujayralar (glyukagon ishlab chiqaradi); 2 – β -hujayralar (insulin ishlab chiqaradi); 3 – δ -hujayralar (somatostatin ishlab chiqaradi); 4 – PP-hujayralar (pankreatik polipeptid ishlab chiqaradi).

Metodik ko‘rsatmalar

1. Nazariy tayyorgarlik. Oshqozon osti bezining umumiy tuzilishi, ekzokrin va endokrin qismlarining farqi, Langerhans orolchalari tuzilishi va gormonal funksiyasini o‘rganish.

2. Ta’rifi. Pars endocrina pancreatis — oshqozon osti bezining ichki sekretiya qismi bo‘lib, Langerhans orolchalaridan tashkil topgan.

3. Anatomik joylashuvi. Bez parenximasi ichida tarqoq joylashgan orolchalar ko‘rinishida.

4. Gistologik tuzilishi: α -hujayralar – glyukagon, β -hujayralar – insulin, δ -hujayralar – somatostatin, PP-hujayralar – pankreatik polipeptid.

5. Fiziologik ahamiyati. Uglevod almashinuvini boshqarish, glyukoza homeostazini saqlash.

6. Klinik ahamiyati. Qandli diabet, insulinoma, gipoglikemiya.

7. Amaliy ko‘nikmalar. Gistologik preparatda orolchalarni aniqlash, hujayralarni farqlash.

Nazorat savollari

1. Oshqozon osti bezining endokrin qismi qanday tuzilma deb ataladi?
2. Langerhans orolchalari parenximaning qaysi qismida joylashgan?
3. Orolchalar ekzokrin qismdan qanday farq qiladi?
4. Orolchalarning umumiy hujayra tarkibi qanday?
5. Orolchalarning qon bilan ta’minlanish xususiyati nimadan iborat?
6. Orolchalarda fenestratsiyalangan kapillyarlarning ahamiyati nimada?
7. β (beta) hujayralar qaysi gormonni ishlab chiqaradi?
8. Insulinning asosiy biologik ta’siri nimadan iborat?
9. α (alfa) hujayralar qanday gormon ishlab chiqaradi va uning vazifasi nima?
10. δ (delta) hujayralar qanday gormon ishlab chiqaradi va u qanday regulyator rol o‘ynaydi?
11. PP (F) hujayralar qaysi gormonni ishlab chiqaradi?
12. ϵ (epsilon) hujayralar qanday gormon ishlab chiqaradi?
13. Orolchalarda hujayralarning markaziy va periferik joylashuvi qanday?

14. Insulin glyukoza almashinuviga qanday ta'sir qiladi?
15. Glukagon qaysi a'zolarga ta'sir ko'rsatadi?
16. Insulin va glukagon o'rtasidagi antagonistik mexanizmni tushuntiring.
17. Somatostatinning mahalliy (parakrin) ta'siri nimadan iborat?
18. Oshqozon osti bezining endokrin qismi qondagi glyukoza miqdorini qanday mexanizm bilan nazorat qiladi?
19. Qondagi glyukoza darajasi oshganda qaysi hujayralar faollashadi?
20. Gipoglikemiya holatida qaysi gormon ko'proq ajraladi?
21. Vegetativ nerv tizimi orolcha sekretiysiga qanday ta'sir ko'rsatadi?
22. Parakrin regulyatsiya mexanizmini tushuntiring.
23. 1-tip qandli diabetning patogenezi nimaga bog'liq?
24. 2-tip qandli diabetda insulin bilan bog'liq qanday muammo kuzatiladi?
25. Insulinoma nima?
26. Glukagonoma qanday klinik belgilar beradi?
27. Gipoglikemik koma qanday rivojlanadi?
28. Giperinsulinizm oqibatlari qanday?
29. Orolchalarning mikroskopik tuzilishini tavsiflab bering.
30. Endokrin va ekzokrin qismlar o'rtasidagi funksional bog'liqlikni tushuntiring.
31. Orolchalarning embrional rivojlanish manbai nima?
32. Orolchalardagi kapillyar tarmoqning yo'nalishi sekretiya samaradorligiga qanday ta'sir qiladi?
33. "Insulo-atsinar portal tizim" tushunchasini izohlang.
34. Qandli diabetda mikroangiopatiya qanday mexanizm bilan rivojlanadi?

Buyrakusti bezi (Glandula suprarenalis)

Sinonim: buyrakusti

1. Embriologik rivojlanishi. Buyrakusti bezi ikki asosiy boshlang'ichdan rivojlanadi:

1. **Po'stloq moddasi:** Homilaning 8-haftasida mezodermal qatlamdan rivojlanadi. Bu qatlam dorsal mezenteriyaning ildizi yaqinida va rivojlanayotgan buyraklar orasida joylashadi. Mezodermal hujayralardan hosil bo'lgan va birlamchi

buyraklar orasida joylashgan to‘qima **interrenal to‘qima** deb ataladi. Interrenal to‘qima po‘stloq moddaning shakllanishiga sabab bo‘ladi va qo‘shimcha buyraklar, interrenal tanalarni hosil qiladi.

2. **Mag‘iz moddasi yoki (miya modda):** Homilaning 12–16-haftasida embrional simpatik qismdan **simpatokromaffin hujayralar** po‘stloq moddaning dastlabki shakliga migratsiya qiladi. Bu hujayralar mag‘iz (miya modda) ni hosil qiladi. Shunday qilib: **Po‘stloq modda** — mezoderm va sellom epitelidan rivojlanadi. **Mag‘iz modda** — ektodermal kelib chiqadi, ya’ni embrional nerv hujayralari (kromaffinoblastlar) dan hosil bo‘ladi.

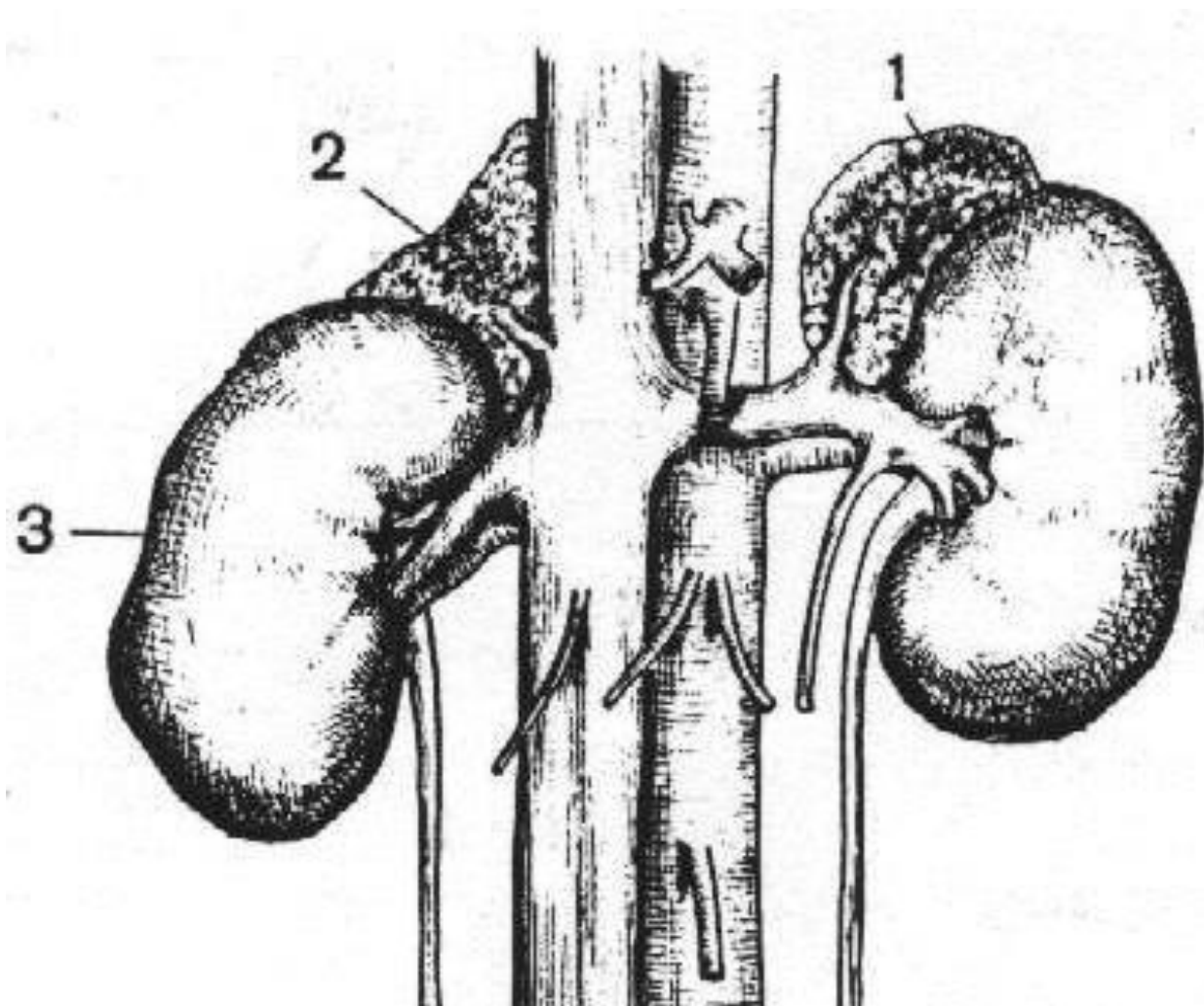
2. Topografik joylashuvi. Buyrakusti bezlari **juft organ** bo‘lib, sariq-jigar rangli va yumshoq konsistensiyaga ega. Qorin bo‘shlig‘ining **retroperitoneal** joyida, mos buyrakning yuqori uchida joylashadi. Darajasi: 11–12 ko‘krak vertebral pog‘onasi. Odatda: o‘ng bez chap bezdan biroz pastda joylashadi. Orqa va buyrak yuzalari: **facies posterior** — diafragmaning bel qismiga tutashadi, **facies renalis** — buyraklarga tutashadi.

Old yuzaning sintopiyasi: **o‘ng bez:** facies anterior jigar va o‘n ikki barmoqli ichakka tutashadi, mediola qismi pastki bo‘sh vena (vena cava inferior) bilan aloqada. **Chap bez:** facies anterior kardial qism oshqozon, taloq va oshqozon osti bezining dum qismi bilan aloqada, mediola qismi aorta bilan aloqada. **Peritoneal qoplama:** o‘ng bez qisman peritoneum bilan qoplanmagan va jigar orqa yuzasiga tutashadi. Chap bez ko‘proq yuqoridan visceral peritoneum varag‘i bilan qoplangan. Ustki buyrak bezlari buyrak bilan umumiy qobiq — yog‘li kapsula va Buxrak fasiyasi orqali bog‘langan. Ruxsat beruvchi yog‘li to‘qima ustki buyrak bezlarini buyraklar bilan birlashtiradi.

3. Anatomik tuzilishi. O‘ng va chap bez shakli bo‘yicha farq qiladi: **o‘ng bez:** uchburchak shakliga yaqin, **chap bez:** yarim oy shaklida.

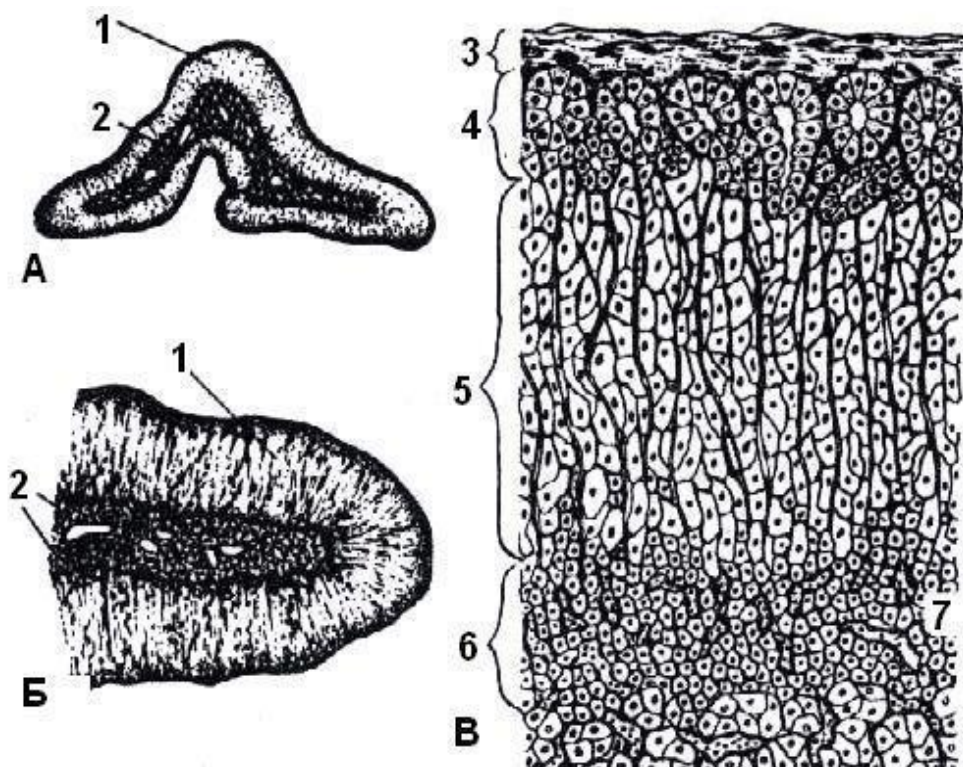
Har bir bezda uchta yuza mavjud: **1. Facies anterior** — eshik (hilus) ko‘rinadi. **2. Facies posterior.** **3. Facies renalis.** Hajmi va vazni o‘zgaruvchan: o‘rtacha: uzunligi 5 sm, kengligi 3–4 sm, qalinligi 1 sm, umumiy vazni: 10–20 gr. Tashqi qobiqlar: ingichka birikuvchi to‘qima kapsula bilan qoplangan, kapsuladan

ichkariga birikuvchi to'qima tolalari kiradi, ushbu tolalar buyrak kapsulasi bilan bog'langan.



Rasm 29. Buyrak usti bezlari (Glandulae suprarenales):

1 – chap buyrak usti bezi (glandula suprarenalis sinistra); 2 – o'ng buyrak usti bezi (glandula suprarenalis dextra); 3 – o'ng buyrak (ren dexter).



Rasm 30. A va B. Buyrak usti bezining makroskopik tuzilishi. **V.** Buyrak usti bezining mikroskopik tuzilishi.

Ava B: 1 – substantia corticalis; 2 – substantia medullaris; **V:** 3 – kapsula; 4 – zona glomerulosa; 5 – zona fasciculata; 6 – zona reticularis.

4. Gistologik tuzilishi. Buyrakusti bezi parenximasi kesmada ikki morfologik jihatdan mustaqil qatlamdan iborat: po‘stloq (**cortex**) va mag‘iz (**medulla**).

Cortex: tashqi qatlam, sariq rangli, organ massasining 80 % ini tashkil qiladi. Po‘stloq moddaning asosini epitelial tolalar, ustunlar (**columnae**) tashkil qiladi, ular bez yuzasiga perpendikulyar joylashgan. Ushbu ustunlarni tashkil qiluvchi bez hujayralari shakli, hajmi va joylashuvi jihatidan turlicha bo‘lib, po‘stloq modda uch zonaga bo‘linadi: 1. **Zona glomerulosa** — eng yupqa qatlam, kapsula ostida, yuzaga yaqin. 2. **Zona fasciculata** —zona glomerulosananing ostida, tor chiziq shaklida joylashgan. **Zona reticularis** — mag‘iz modda bilan tutashadi.

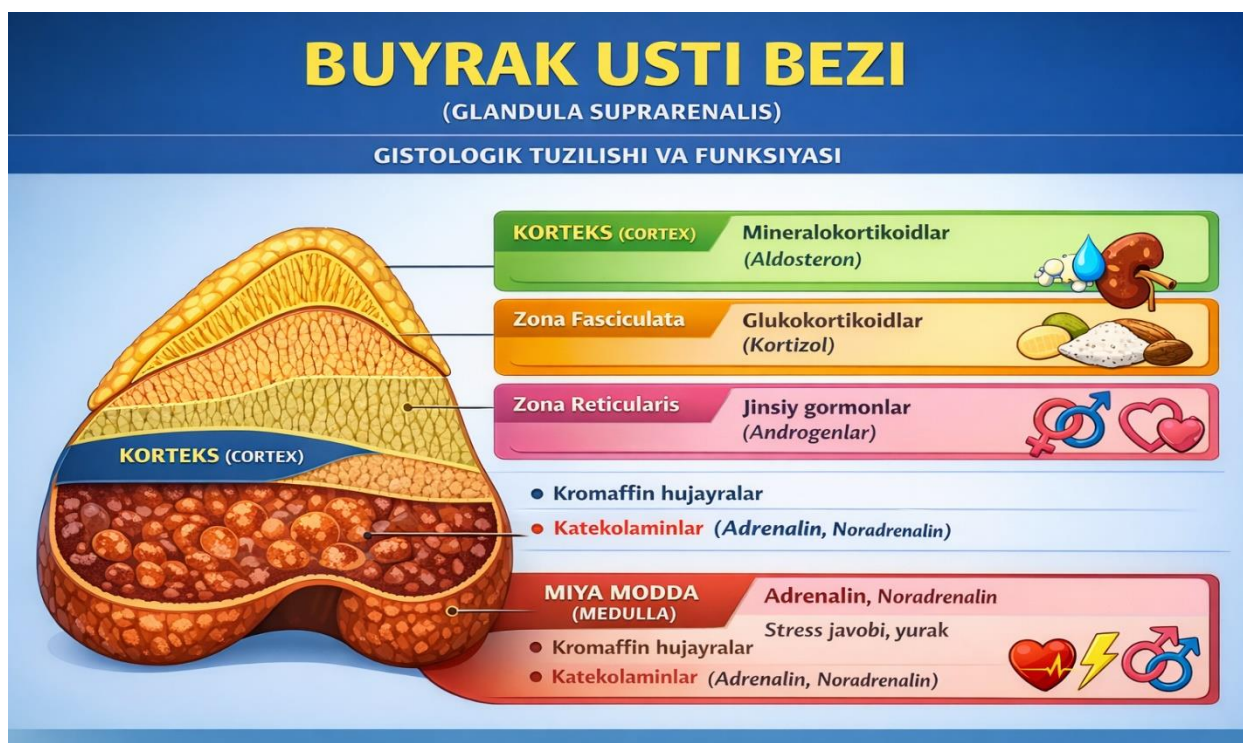Medulla. Markaziy qismda joylashgan, po‘stloqdan keskin farqlanadi (qizil-jigar rangida). Hujayralari nisbatan katta, yumaloq yoki ko‘pburchak shaklda. Hujayralar qisqa ustunlar yoki kichik to‘plamlar hosil qiladi, ular keng venoz sinusoidlar bilan ajratilgan. Medulla hujayralari **kromaffin hujayralar** deb ataladi, chunki ular xrom tuzlari bilan bo‘yalganda jigarrang rangga kiradi.

5. Funksiyasi. Ustki buyrak bezi kortikal modda tomonidan ishlab chiqariladigan gormonlar turli xil bo‘lib, ularning ta’siri keng spektrga ega. Shu sababli, ustki buyrak bezini boshqa hech bir ichki sekretiya bezlari bilan solishtirib bo‘lmaydi. Po‘stloq moddaning gormonlari umumiy nomi bilan **kortikosteroidlar** deb ataladi. Ular butun organizm metabolizmini boshqaradi. Po‘stloq gormonlarning fiziologik ta’siriga qarab, ularni **uch guruhga** bo‘lish mumkin:

1. Mineralokortikoidlar: misol: Aldosteron, zonasi: **Zona glomerulosa**, funksiya: Asosan mineral va suv almashinuvini boshqaradi. Aldosteron natijasida buyrak kanallarda natriy va suvning qayta so‘rilishi kuchayadi, qonda va limfada natriy darajasi oshadi, kaliyning qayta so‘rilishi esa kamayadi.

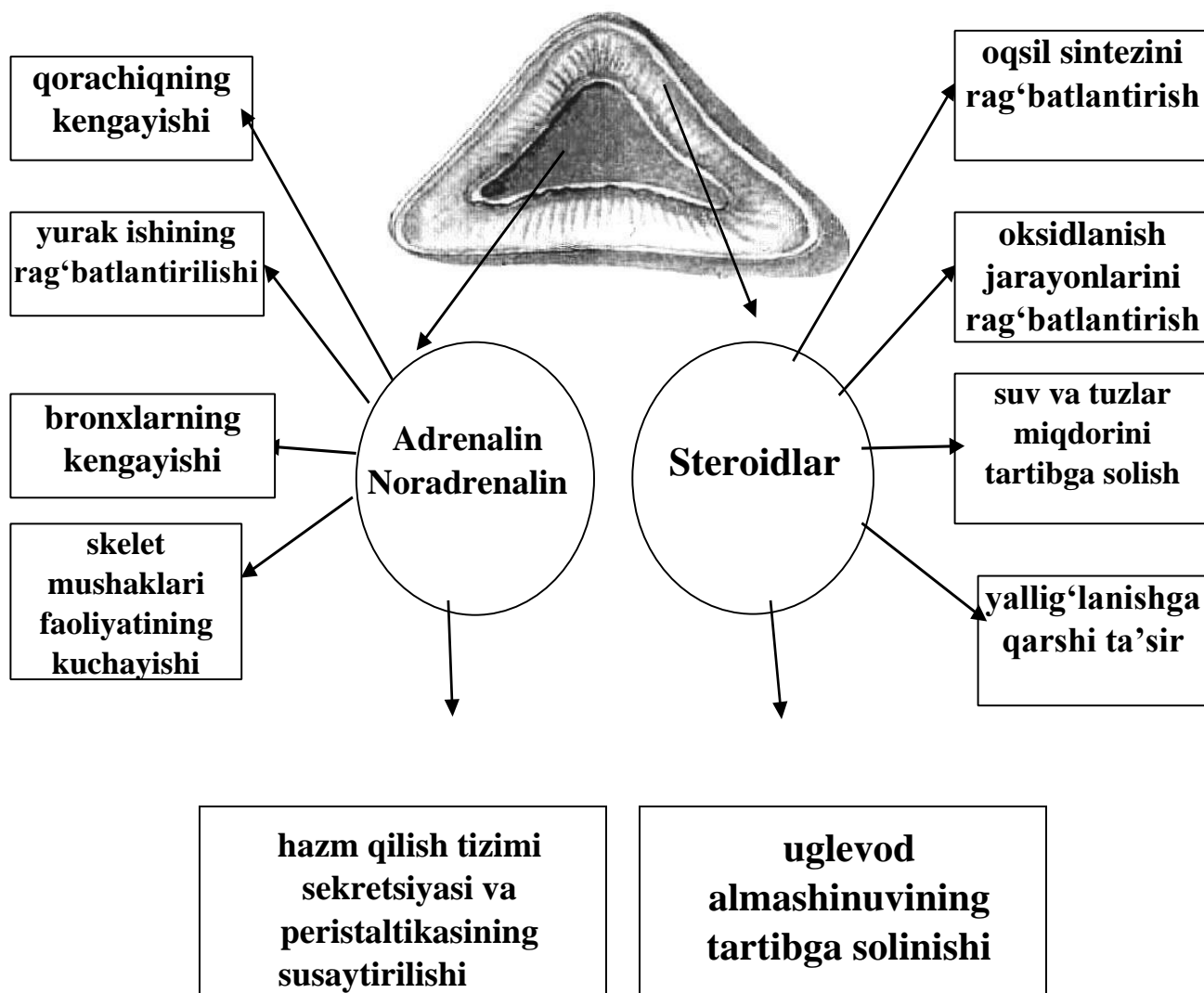
2. Glukokortikoidlar: misol: Kortizol, gidrokortizol, kortikosteron, zonasi: **Zona fasciculata**, funksiya: Uglevod, oqsil va yog‘ almashinuviga sezilarli va turlicha ta’sir ko‘rsatadi.

3. Jinsiy gormonlar: misol: Androgenlar, estrogenlar, gestagenlar, zonasi: **Zona reticularis**, funksiya: bolalarda jinsiy organlarning rivojlanishiga ta’sir qiladi. Kattalarda jinsiy xatti-harakat va reproduktiv funksiyalarni belgilaydi.



Rasm 31. Buyrak usti bezining gistologiyasi va funksiyasi.

Buyrak usti bezi



Rasm 32. Buyrak usti bezlari gormonlarining funksiyalari.

6. (Medulla suprarenalis) funksiyasi. Buyrak usti bezining mag'iz moddasi simpatik nerv tizimi bilan umumiy embriologik kelib chiqishga ega. U yerda ikki asosiy gormon ishlab chiqariladi: **Adrenalin; Noradrenalin**. Ular umumiy nom bilan **katexolaminlar** deb ataladi.

Fiziologik ta'siri. Katexolaminlar organizmga simpatik vegetativ nerv tizimi ta'siriga o'xshash effekt ko'rsatadi: Yurak faoliyatini kuchaytiradi. Teri tomirlarini toraytiradi. Ichak silliq mushaklarini bo'shashtiradi. Peristaltikani kamaytiradi. Sfinkterlarni qisqartiradi. Bronxlarni kengaytiradi. Ushbu gormonlar "jang yoki qochish" (fight or flight) reaksiyalarida — qo'rquv, g'azab holatlarida muhim rol o'ynaydi.

7. Rivojlanish anomaliyalari, gipo- va gipyerfunksiya

Rivojlanish anomaliyalari. Buyrak usti bezi ikki mustaqil embrional manbadan rivojlanganligi sababli, ayrim hollarda: Po‘stloq yoki medullyar moddaning qo‘shimcha orolchalari. Aorta va pastki kovak vena atrofida joylashishi mumkin. Ayollarda ular bachadon keng boylamiga, erkaklarda esa moyakka tushib qolishi mumkin.

Po‘stloq modda gipofunksiyasi. Po‘stloq modda yetishmovchiligi metabolizmning turli buzilishlariga olib keladi. **Mineralokortikoid yetishmovchiligi:** Natriyning qayta so‘rilishi kamayadi, natriy siydik bilan ortiqcha chiqariladi, suv-elektrolit muvozanati buziladi, hayot uchun xavfli holat yuzaga keladi. Hayvonlarda ikkala buyrak usti bezining kortikal qismi olib tashlansa — o‘lim kuzatiladi. **Surunkali yetishmovchilik. Po‘stloq gormonlar to‘liq yetishmovchiligi natijasida:** → Addison kasalligi: Teri va shilliq qavatlarining tutunsimon-bronza rangli pigmentatsiyasi, tez charchash, holsizlik, ishtahaning pasayishi, ko‘ngil aynishi, qusish, qorin og‘rig‘i, ozish, arterial bosimning keskin pasayishi.

Gipyerfunksiya. Kortikosteroidlarning ortiqcha ishlab chiqarilishi ko‘pincha: gormonal faol o‘sma (masalan, kortikal gipernefroma) bilan bog‘liq. Natijada: bolalarda erta jinsiy yetilish, ayollarda erkaklashuv (virilizatsiya), soqol-mustov paydo bo‘lishi. “Erkakcha” ovoz. Androgenlar ortishi

8. Qon bilan ta‘minlanishi va venoz oqimi. Buyrak usti bezining tomir tizimi o‘ziga xos tuzilishga ega. Xususiyati: Qon ko‘plab arteriyalar orqali kiradi, bitta markaziy vena orqali chiqadi.

Arterial ta‘minot: 3 juft arteriya hisobiga amalga oshadi: **A. suprarenalis superior** — a. phrenica inferior dan. **A. suprarenalis media** — aorta abdominalis dan. **A. suprarenalis inferior** — a. renalis dan. Arteriyalar kapsulani teshib kirib, o‘zaro keng anastomoz hosil qiladi va po‘stloq tomirlar, mag‘iz tomirlarga bo‘linadi. Tomirlarning farqi: po‘stloq → kapillyarlar bilan tugaydi, mag‘iz arteriyalar → po‘stloqdan shoxlanmasdan o‘tib, mag‘izda sinusoid kapillyarlarga parchalanadi

9. Venoz oqim. Qon mag'izdagi sinusoidlardan: → Markaziy vena orqali chiqadi. **V. suprarenalis dextra** → v. cava inferior ga quyiladi. **V. suprarenalis sinistra** → chap buyrak venasiga quyiladi. Chap bezdan mayda venalar portal vena tizimiga ham quyilishi mumkin.

10. Limfa oqimi. Limfa: Aorta va pastki kovak vena yonidagi limfa tugunlariga boradi. U yerdan: **Truncus lumbalis dexter et sinister** hosil bo'ladi. Ular qo'shilib **ductus thoracicus** ni hosil qiladi.

11. Innervatsiya. Buyrak usti bezlari quyidagilar orqali innervatsiyalanadi: Katta ichki nerv (n. splanchnicus major). Diafragma nervi. Muhim xususiyat: Ba'zi preganglion simpatik tolalar tugunlarda uzilmaydi va to'g'ridan-to'g'ri: → mag'izdagi kromaffin hujayralar bilan sinaps hosil qiladi. Shu sababli buyrak usti bezining miya moddasi preganglion simpatik tolalar bilan innervatsiyalanadi.

Erkak jinsiy bezlarining endokrin qismi. Moyak (*testis, orchis, didymis*)

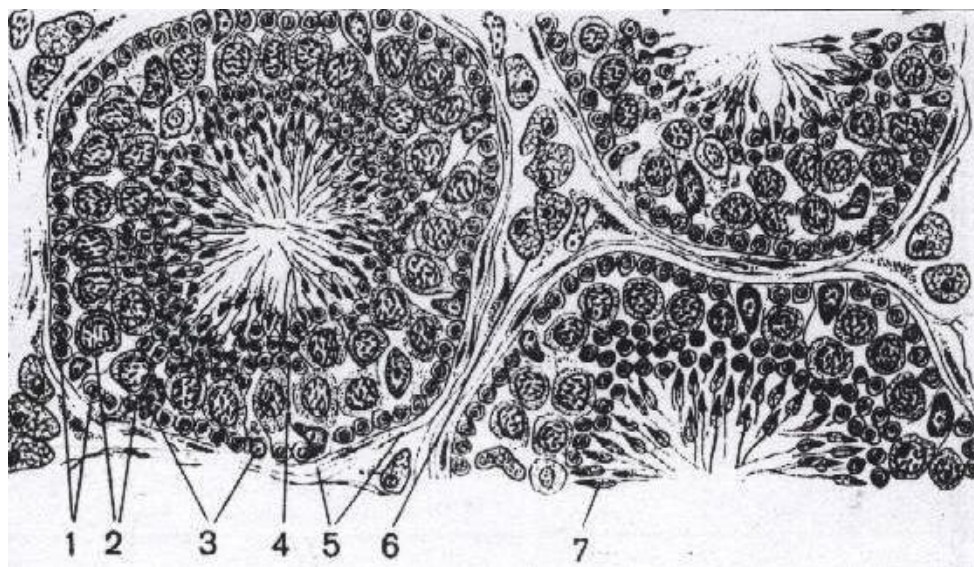
Moyakning **endokrin qismi** uning stromasida, ya'ni o'ralgan urug' naychalari (**tubuli seminiferi contorti**) orasidagi biriktiruvchi to'qimada joylashgan.

1. Interstitsial endokrin hujayralar (Leydig hujayralari). Urug' naychalari orasidagi biriktiruvchi to'qimada **interstitsial endokrinotsitlar**, ya'ni **Leydig hujayralari** joylashadi. Ularning asosiy xususiyatlari: Yirik o'lchamli hujayralar hisoblanadi. Urug' naychalari orasida to'plamlar (guruhlar) holida joylashadi. Qon kapillyarlariga yaqin joylashgan bo'ladi. Kuchli sekretor (gormon ishlab chiqaruvchi) faollikka ega.

2. Gormonal faoliyati. Leydig hujayralari erkak jinsiy gormonlari — **androgenlarni** sintez qiladi. Ularning eng muhim vakili — **testosteron**. **Testosteronning asosiy vazifalari:** Erkak jinsiy a'zolarining rivojlanishini ta'minlash. Ikkinchi darajali jinsiy belgilarni shakllantirish. Spermatogenez jarayonini qo'llab-quvvatlash. Anabolik ta'sir (oqsil sintezini kuchaytirish).

3. Neyroendokrin nazorat. Leydig hujayralari faoliyati gipofiz bezining oldingi bo'lagi (**adenogipofiz**) tomonidan nazorat qilinadi. Adenogipofiz hujayralari tomonidan ajratiladigan **lyuteinlashtiruvchi gormon (LG)** Leydig hujayralarini rag'batlantirib, androgenlar sintezini kuchaytiradi.

4. Estrogenlar sintezi. Moyaklarda asosiy gormon androgenlar bo'lishiga qaramay, oz miqdorda **estrogenlar** (ayol jinsiy gormonlari) ham sintez qilinadi. Erkak organizmida estrogenlar: Suyak metabolizmini boshqarishda. Spermatogenez jarayonida. Gormonal muvozanatni saqlashda ma'lum darajada fiziologik ahamiyatga ega.



Rasm 33. Moyakning mikroskopik tuzilishi, moyakning o'ralma (egri-bugri) urug' kanallari kesimi:

1 – spermatogoniyalar; 2 – birlamchi tartibli spermatotsitlar; 3 – tayanch (Sertoli) hujayralar; 4 – spermatidlar; 5 – o'ralma urug' kanalchasining qobig'I; 6 – interstitsial endokrinotsitlar (Leydig hujayralari); 7 – shakllanayotgan spermatozoidlar.

Metodik ko'rsatmalar

1. Nazariy tayyorgarlik. Qobiq va miya moddasining tuzilishi hamda gormonlarini o'rganish.

2. Anatomik tuzilishi. Qobiq qavati (zona glomerulosa, fasciculata, reticularis), mag'iz qavati (medulla).

3. Gormonlari. Mineralokortikoidlar (aldosteron), glukokortikoidlar (kortizol), androgenlar, adrenalin, noradrenalin.

4. Klinik ahamiyati. Addison kasalligi, Itsenko–Kushing sindromi, feoxromotsitoma.

5. Amaliy ko'nikmalar. Preparatda zonalarni aniqlash.

Nazorat savollari

1. Buyrak usti bezlari organizmda qayerda joylashgan?
2. Buyrak usti bezining umumiy tuzilishi nechta asosiy qismdan iborat?
3. Buyrak usti bezining kapsulasi qanday to'qimadan tashkil topgan?
4. Buyrak usti bezining embrional rivojlanish manbalari qanday?
5. Po'stloq va miya qismlarining kelib chiqishi nimasi bilan farq qiladi?
6. Po'stloq qismi nechta zonadan iborat?
7. Zona glomerulosaning mikroskopik tuzilish xususiyati qanday?
8. Zona fasciculata hujayralari qanday joylashadi?
9. Zona reticularis qanday morfologik tuzilishga ega?
10. Har bir zona qanday gormon ishlab chiqaradi?
11. Aldosteronning asosiy biologik vazifasi nimadan iborat?
12. Kortizol modda almashinuviga qanday ta'sir ko'rsatadi?
13. Glyukokortikoidlarning stress reaksiyasidagi roli qanday?
14. Buyrak usti bezining androgenlari qaysi holatlarda muhim ahamiyatga ega?
15. Kortizolning yallig'lanishga qarshi ta'sir mexanizmi nimada?
16. Miya qismi qanday hujayralardan tashkil topgan?
17. Xromaffin hujayralar qanday moddalar ishlab chiqaradi?
18. Adrenalin va noradrenalin organizmga qanday ta'sir ko'rsatadi?
19. Miya qismi qaysi tizim tomonidan boshqariladi?
20. Po'stloq va miya qismlari o'rtasida qanday funksional bog'liqlik mavjud?
21. Buyrak usti bezining arterial ta'minoti qanday manbalardan keladi?
22. Korteks kapillyarlarining medullaga oqishi qanday ahamiyatga ega?
23. Buyrak usti bezining portal qon aylanish xususiyati nimadan iborat?
24. Zona glomerulosa faoliyati qanday tizim orqali boshqariladi?
25. AKTG qaysi zonalarga ta'sir qiladi?
26. Simpatik nerv tizimi medulla sekretsiasini qanday rag'batlantiradi?
27. Renin-angiotenzin-aldosteron tizimini tushuntiring.
28. Kushing sindromi qanday gormonal buzilish natijasida yuzaga keladi?
29. Addison kasalligining asosiy sababi nimada?

30. Kohn sindromi qaysi zona bilan bog'liq?
31. Feokromotsitoma nima va u qaysi qismdan rivojlanadi?
32. Giperkortitsizmning asosiy klinik belgilarini ayting.
33. Buyrak usti bezining o'smalari qanday gormonal o'zgarishlarga olib keladi?
34. Buyrak usti bezining histologik tuzilishini tavsiflab bering.
35. Po'stloq zonalarini morfologik va funksional jihatdan taqqoslang.
36. Kortizol va adrenalini o'rtasidagi funksional hamkorlikni tushuntiring.
37. Stress reaksiyasida buyrak usti bezining kompleks roli qanday?
38. Uzoq muddatli glyukokortikoid terapiyasi qanday asoratlar keltirib chiqarishi mumkin?

Tuxumdon (ovarium, oophoron) — ayol jinsiy bezining endokrin qismi

Tuxumdon ayol organizmida ikki asosiy vazifani bajaradi: gametogen (ovogenez); endokrin (gormon ishlab chiqarish). Quyida uning **endokrin faoliyati** ilmiy va tizimli tarzda bayon qilinadi.

1. Tuxumdonning po'stloq qismi (cortex ovarii). Tuxumdonning po'stloq moddasida (**cortex**) turli yetilish bosqichidagi follikulalar joylashgan.

Follikulaning tuzilishi: Ootsit (tuxum hujayra); Follikulyar epiteliy hujayralari (granulyoza hujayralari); Teka hujayralari. Gormonal faoliyati: Follikulyar epiteliy hujayralari **estrogenlarni** ishlab chiqaradi.

Estrogenlarning asosiy ta'siri: Ayollarda ikkilamchi jinsiy belgilarni rivojlantirish. Bachadon, bachadon naylari va qin shilliq qavatining proliferatsiyasini ta'minlash. Hayz siklining follikulyar bosqichini boshqarish. Estrogenlarning biologik ta'siri ayrim jihatlari bilan erkak jinsiy gormoni — testosteron ta'siriga o'xshash bo'lib, ular ham jinsiy rivojlanish jarayonlarini boshqaradi.

2. Follikulalar o'sishining gormonal nazorati. Follikulalar o'sishi va yetilishi gipofiz bezining oldingi bo'lagi (**adenogipofiz**) tomonidan boshqariladi. Asosiy gonadotrop gormonlar: **Follikulostimullovchi gormon (FSG)** → follikulalarning o'sishi va yetilishini rag'batlantiradi. **Lyuteinlashtiruvchi gormon (LG)** → ovulyatsiyani yuzaga keltiradi → sariq tanacha faoliyatini boshqaradi.

3. Ovulyatsiya va sariq tanacha (corpus luteum). Ovulyatsiya vaqtida yetilgan follikula yoriladi va undan tuxum hujayra ajralib chiqadi. Yorilgan follikula o'rnida yangi vaqtinchalik endokrin bez — sariq tanacha (**corpus luteum**) hosil bo'ladi. Sariq tanachaning ikki turi mavjud: Homiladorlik sariq tanachasi (**corpus luteum graviditatis**) 9 oy davomida faoliyat ko'rsatadi. Menstrual (siklik) sariq tanacha (**corpus luteum menstruationis**) taxminan 1 oy faoliyat ko'rsatadi. Ularning kelib chiqishi bir xil — yorilgan follikuladan rivojlanadi. Farqi faqat faoliyat davomiyligidadir.

4. Sariq tanachaning gormonal faoliyati. Sariq tanacha hujayralari **progesteron** gormonini ishlab chiqaradi. Progesteronning asosiy vazifalari: **Agar urug'lanish sodir bo'lmasa:** Erta hayz boshlanishini vaqtincha to'xtatib turadi. Yangi tuxum hujayraning yetilishini tormozlaydi. So'ngra sariq tanacha regressiyaga uchraydi. **Agar urug'lanish sodir bo'lsa:** Sariq tanacha atrofiyaga uchramaydi. Butun homiladorlik davomida faoliyat ko'rsatadi. Platsenta rivojlanishini qo'llab-quvvatlaydi. Platsentaning bachadon shilliq qavatiga birikishini ta'minlaydi. Sut bezlarining sekretor faoliyatini rag'batlantiradi. Gipofiz va boshqa ichki sekretiya bezlari faoliyatiga ta'sir ko'rsatadi.

5. Jinsiy bezlarning umumiy endokrin ta'siri. Tuxumdonlar nafaqat reproduktiv tizimga, balki butun organizmga ta'sir ko'rsatadi: Asosiy almashinuvni oshiradi. Moddalar almashinuvini boshqaradi. Asab tizimi faoliyatiga ta'sir qiladi

6. Endokrin funksiyaning buzilishi. Jinsiy bezlarning endokrin faoliyati buzilganda: Hayz sikli buzilishi; Bevosita reproduktiv muammolar; Ikkilamchi jinsiy belgilar o'zgarishi; Umumiy metabolik va vegetativ o'zgarishlar kuzatilishi mumkin.

Gipofiz (hypophysis)

Sinonimlari: pastki miya qo'shimchasi, pituitar bez

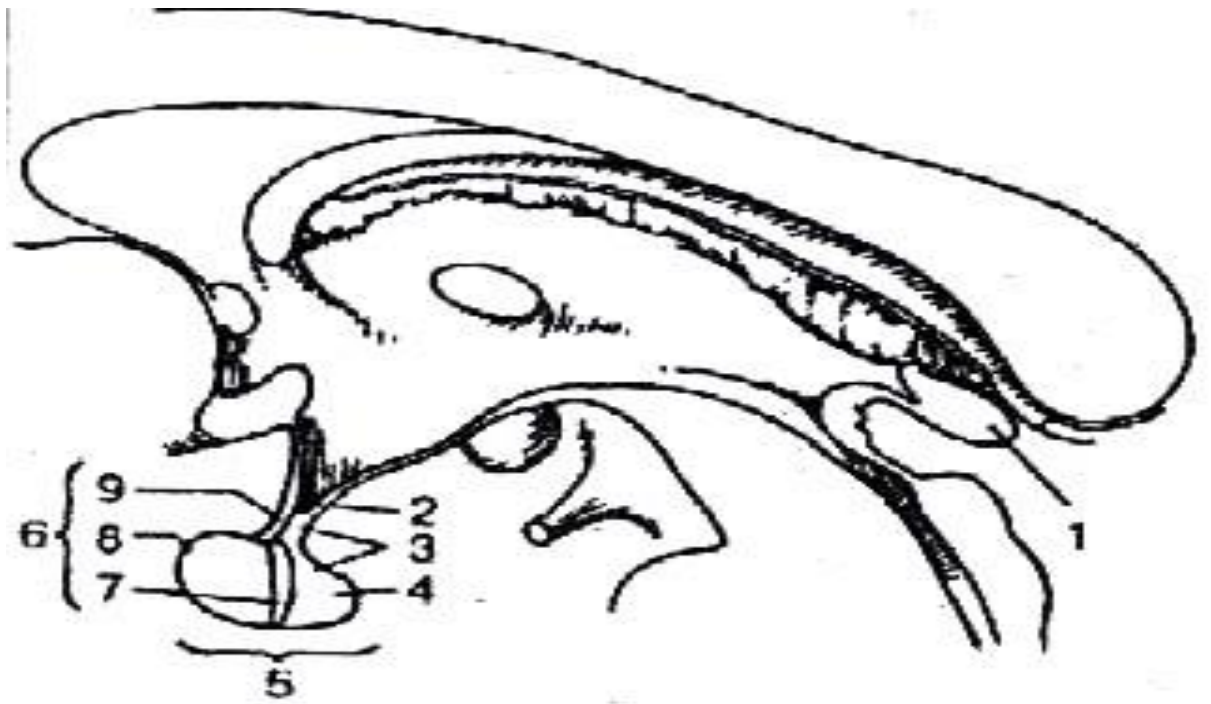
Gipofiz — markaziy endokrin tizimning asosiy bezlaridan biri bo'lib, organizmdagi ko'plab ichki sekretiya bezlari faoliyatini boshqaradi. Uning embriologik rivojlanishi murakkab bo'lib, ikki xil embrional manbadan shakllanadi.

1. Rivojlanish manbalari (Embriogenez). Gipofiz ikki mustaqil embrional boshlang'ichdan rivojlanadi: **1. Ektodermal manba (og'iz bo'shlig'i epiteliyasi).** Homila rivojlanishining 4-haftasida birlamchi og'iz bo'shlig'i (stomodeum) epiteliyasidan **Ratke cho'ntagi** hosil bo'ladi. Ratke cho'ntagining: **Ventral devoridan** — oldingi bo'lak (pars distalis). **Dorsal devoridan** — oraliq qism (pars intermedia) rivojlanadi. Shuningdek, undan **pars tuberalis** ham shakllanadi. Oldingi bo'lakda gormon ishlab chiqaruvchi hujayra tuzilmalari erta shakllana boshlaydi. **2. Neyroektodermal manba (oralik miya – diencephalon).** Oraliq miya (**diencephalon**) pastki qismidan pastga qarab o'suvchi bo'rtma — **infundibulum** (voronka boshlang'ichi) hosil bo'ladi. Bu o'suvchi tuzilma Ratke cho'ntagiga qarama-qarshi yo'nalishda rivojlanadi va 4-haftada ular o'zaro tutashadi. Infundibulum uchida neyrogial to'qimaning proliferatsiyasi natijasida: Orqa bo'lak (**pars nervosa**) ya'ni **neyrogipofiz** shakllanadi.

2. Gipofiz bo'laklarining kelib chiqishi

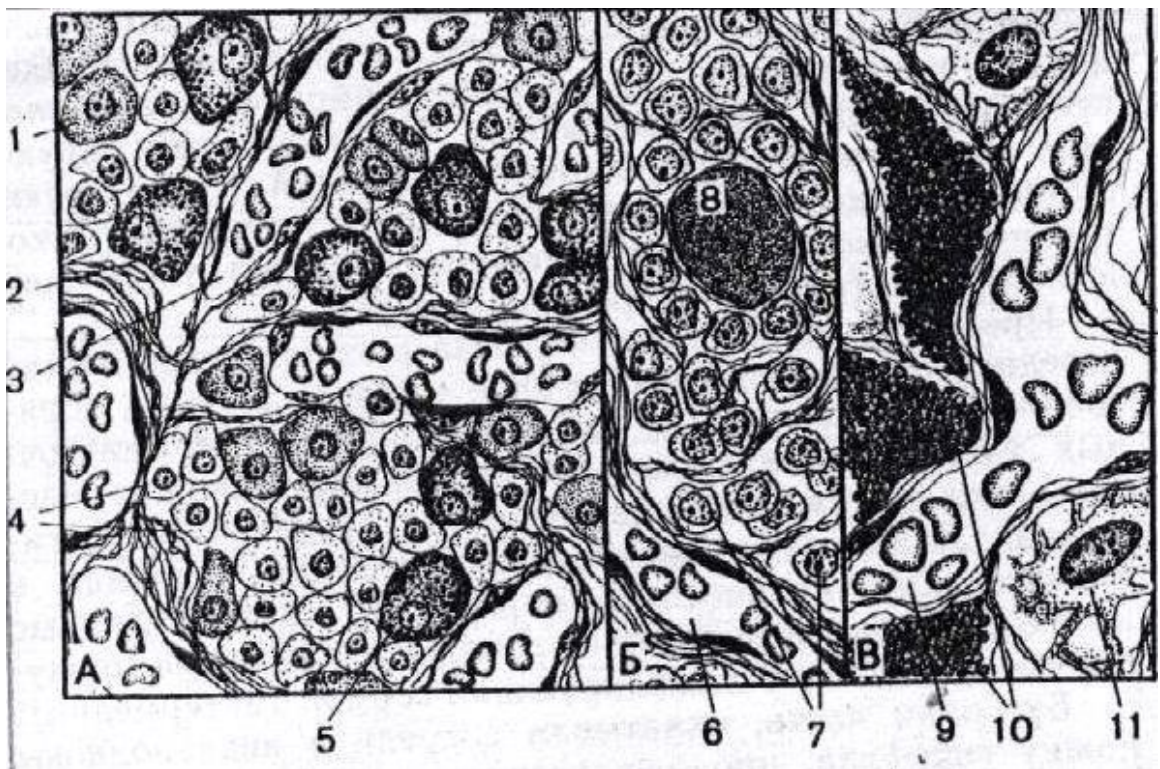
Bo'lak	Manbasi	Tabiati
Oldingi bo'lak (adenogipofiz)	Og'iz epiteliyasi (Ratke cho'ntagi)	Epitelial
Oraliq qism	Og'iz epiteliyasi	Epitelial
Tuberal qism	Og'iz epiteliyasi	Epitelial
Orqa bo'lak (neyrogipofiz)	Oraliq miya (diensefalon)	Nerv to'qimasi

3. Morfologik va funksional xulosa: Adenogipofiz (oldingi bo'lak) ko'pchilik endokrin bezlar kabi epitelial kelib chiqishga ega va mustaqil ravishda gormonlar ishlab chiqaradi. **Neyrogipofiz** (orqa bo'lak) esa oraliq miyaning hosilasi bo'lib, u asosan gipotalamusda sintez qilingan gormonlarni (masalan, ADG va oksitotsin) yig'adi va chiqaradi. Shunday qilib, gipofizning oldingi va orqa bo'laklari nafaqat funksional, balki embriologik jihatdan ham bir-biridan tubdan farq qiladi.



Rasm 34. Gipofiz va epifiz (shishasimon tana). Bosh miyaning o‘rta (sagittal) kesimi:

1 – **corpus pineale** (epifiz); 2 – **infundibulum** (gipofiz oyoqchasi); 3 – neyrogipofiz; 4 – **lobus nervosus**; 5 – gipofiz; 6 – adenogipofiz; 7 – **pars intermedia**; 8 – **pars distalis**; 9 – **pars tuberalis**.



Rasm 35. Gipofizning mikroskopik tuzilishi:

A. Oldingi bo‘lak – adenogipofiz: 1 – atsidofil hujayra; 2 – bazofil hujayra; 3 – sinusoidal kapillyar; 4 – xromofob hujayralar; 5 – bazofil hujayra. **B.** Oraliq qism (pars intermedia): 6 – sinusoidal kapillyar; 7 – epitelial hujayralar; 8 – kolloid bilan to‘lgan follikulyar kista. **V.** Orqa bo‘lak – neyrogipofiz: 9 – neyrogipofiz kapillyari; 10 – to‘planuvchi neyrosekretor tanachalar; 11 – pituitotsitlar.

4. Topografiyasi. Gipofiz — juft bo‘lmagan, loviyasimon shakldagi organ bo‘lib, bosh suyagi bo‘shlig‘ida, klinik suyakning turk egari (**sella turcica**) nomli chuqurchasida joylashgan. U yuqoridan qattiq miya pardasining maxsus tuzilmasi — egarning diafragmasi (**diaphragma sellae**) bilan yopilgan. Ushbu diafragmaning markazida kichik teshik bo‘lib, undan gipofizning voronkasi (**infundibulum**) o‘tadi. Shu voronka orqali gipofiz bosh miya asosiga go‘yoki osilib turadi.

Gipofiz oraliq miyaning bir qismi sifatida: Voronka (**infundibulum**), kulrang bo‘rtma (**tuber cinereum**) orqali markaziy nerv tizimi bilan bog‘langan. Uning uzun o‘qi miya asosiga nisbatan ko‘ndalang joylashgan. O‘lchamlari: ko‘ndalang: 10–17 mm, old-orqa: 5–15 mm, vertikal: 5–10 mm. Massasi: erkaklarda $\approx 0,5$ g, ayollarda $\approx 0,6$ g. Tashqi ko‘rinishi qizg‘ish-kulrang, konsistensiyasi yumshoq, tashqaridan kapsula bilan qoplangan.

5. Anatomik tuzilishi. Gipofiz ikki xil kelib chiqishga ega bo‘lgan va bir-biri bilan yaqin tutashgan ikki asosiy qismdan iborat.

Adenogipofiz (**adenohypophysis**) — oldingi bo‘lak. Kattaroq qism bo‘lib, 3 bo‘limdan iborat: **Pars distalis** (distal qism). **Pars tuberalis** (tuberal qism). **Pars intermedia** (oraliq qism) — oldingi va orqa bo‘lak orasida tor plastinka ko‘rinishida joylashadi.

Neyrogipofiz (**neurohypophysis**) — orqa bo‘lak. Oldingi bo‘lakdan 2–2,5 marta kichik, kulrang rangli, yumshoq konsistensiyali. Neyrogipofiz tarkibiga: orqa bo‘lak (**pars nervosa**), voronka (**infundibulum**), kulrang bo‘rtmaning o‘rta ko‘tarilishi (**median eminence**) kiradi. Orqa bo‘lak gipotalamusning **supraoptik** va **paraventrikulyar o‘zaklari** bilan anatomik va funksional jihatdan chambarchas bog‘langan. Ushbu bog‘lanish **gipotalamo-gipofizar trakt** orqali amalga oshadi.

6. Gistologik tuzilishi. Adenogipofiz. Oldingi bo‘lak murakkab to‘rsimon bez hisoblanadi. Parenximasi epitelial trabekulalar va og‘ir to‘r ko‘rinishida joylashgan hujayralardan tashkil topgan. Hujayra turlari: 1. Xromofob hujayralar – bo‘yalishga sust beriladi. 2. Xromofil hujayralar. Ikki turga bo‘linadi: A) Atsidofil hujayralar: **Somatotropotsitlar** → somatotrop gormon (STG). **Laktotropotsitlar** → prolactin. B) Bazofil hujayralar: Follikulostimullovchi gormon (FSG). Lyuteinlashtiruvchi gormon (LG), Adrenokortikotrop gormon (AKTG), Tireotrop gormon (TTG).

Oraliq qism (pars intermedia). Yorug‘ va to‘q epitelial hujayralardan iborat bo‘lib, **intermedin** (melanotsitstimullovchi gormon) ishlab chiqaradi. Bu gormon pigment almashinuviga va terida pigment to‘planishiga ta‘sir qiladi.

Neyrogipofiz. Asosan **pituitsitlardan** (neyroglial hujayralar) tashkil topgan. Unda gipotalamus yadrolarida sintez qilingan gormonlarning nerv uchlari mavjud.

7. Gipofiz funksiyasi. Gipofiz organizmning “markaziy endokrin regulyatori” hisoblanadi. **Adenogipofiz gormonlari: Somatotrop gormon (STG)** → o‘sish va rivojlanishni rag‘batlantiradi → oqsil, yog‘, uglevod almashinuviga ta‘sir qiladi. **AKTG** → buyrak usti bez po‘stlog‘ini faollashtiradi. **TTG** → qalqonsimon bezni stimullaydi. **FSG va LG** → jinsiy bezlar faoliyatini boshqaradi. **Prolaktin** → sut bezlarining sekretor faoliyatini rag‘batlantiradi.

Neyrogipofiz gormonlari: Vazopressin (ADG) → tomirlarni toraytiradi → buyrak naychalarida suv qayta so‘rilishini oshiradi. **Oksitotsin** → bachadon silliq mushaklarini qisqartiradi → tug‘ruq jarayonida qo‘llaniladi.

8. Patologik holatlar. Gipersekreziya: Bolalarda → gigantizm. Kattalarda → akromegaliya. **Giposekreziya:** Bolalarda → gipofizar nanizm. AKTG yetishmovchiligi → ikkilamchi gipokortitsizm. TTG kamayishi → gipoterioz. ADG yetishmovchiligi → qandsiz diabet. Adenogipofiz sekresiyasining to‘liq to‘xtashi → **Gipofizar kaxeksiya (Simmonds sindromi).**

9. Qon ta‘minoti. Oldingi bo‘lak — **portal (darvoza) tizim** orqali qon bilan ta‘minlanadi. Orqa bo‘lak — ichki uyqu arteriyasining pastki gipofizar arteriyalari orqali oziqlanadi. Venoz qon kavernozi sinus va katta miya venalariga oqib ketadi.

10. Innervatsiyasi. Asosan simpatik postganglionar tolalar orqali amalga oshadi (yuqori bo'yin simpatik tugunidan). Bundan tashqari, orqa bo'lakda gipotalamus neyrosekretor hujayralarining ko'plab nerv uchlari mavjud.

Metodik ko'rsatmalar

- 1. Nazariy tayyorgarlik.** Gipotalamo-gipofizar tizimni o'rganish.
- 2. Bo'limlari.** Adenogipofiz (pars distalis, intermedia, tuberalis) neyrogipofiz
- 3. Gormonlari.** STG, ACTG, TTG, FSG, LG, PRL, ADG, oksitotsin.
- 4. Klinik ahamiyati.** Gigantizm, akromegaliya, gipofizar nanizm.
- 5. Amaliy ko'nikmalar.** Oldingi va orqa bo'lakni mikroskopda farqlash.

Nazorat savollari

1. Gipofiz qayerda joylashgan?
2. Gipofiz qaysi suyak tuzilmasida joylashadi?
3. Gipofizning organizmdagi asosiy vazifasi nimadan iborat?
4. Gipofiz necha qismdan iborat?
5. Gipofizning embrional rivojlanish manbalari qanday?
6. Adenogipofiz nima va u qanday qismlardan iborat?
7. Neyrogipofiz qanday tuzilishga ega?
8. Adenogipofiz hujayralari qanday guruhlarga bo'linadi?
9. Xromofil va xromofob hujayralar o'rtasidagi farq nimada?
10. Gipofizning qon bilan ta'minlanish xususiyati nimadan iborat?
11. Somatotrop gormon (STG) qanday vazifa bajaradi?
12. Prolaktinning biologik roli nimadan iborat?
13. Tireotrop gormon (TTG) qaysi bezga ta'sir qiladi?
14. Adrenokortikotrop gormon (AKTG) qaysi bez faoliyatini boshqaradi?
15. Follikulostimullovchi (FSG) va luteinlovchi (LG) gormonlar qanday vazifa bajaradi?
16. Neyrogipofiz qaysi gormonlarni ajratadi?
17. Vazopressinning (ADG) asosiy vazifasi nimada?
18. Oksitotsin qanday fiziologik jarayonlarda ishtirok etadi?
19. Neyrogipofiz gormonlari qayerda sintezlanadi?

20. Gipotalamus va gipofiz o'rtasidagi bog'liqlik qanday amalga oshadi?
21. Releasing va inhibiting gormonlar qanday vazifa bajaradi?
22. "Manfiy qayta aloqa" (negative feedback) mexanizmini tushuntiring.
23. Gipofizni "markaziy endokrin bez" deb atalishining sababi nima?
24. Gigantizm va akromegaliya qaysi gormon bilan bog'liq?
25. Gipofizar nanizm nima sababdan yuzaga keladi?
26. Itsenko-Kushing kasalligi qanday mexanizm bilan rivojlanadi?
27. Qandsiz diabet (diabetes insipidus) qaysi gormon yetishmovchiligi bilan bog'liq?
28. Giperprolaktinemiya qanday klinik belgilar beradi?
29. Adenogipofiz va neyrogipofizning funksional farqlarini taqqoslang.
30. Gipofizning portal qon aylanish tizimi qanday ahamiyatga ega?
31. Gipotalamo-gipofizar tizimning umumiy endokrin regulyatsiyadagi o'rni qanday?
32. Stress sharoitida gipofizning roli qanday o'zgaradi?
33. Gipofiz o'smalari qanday gormonal buzilishlarga olib keladi?

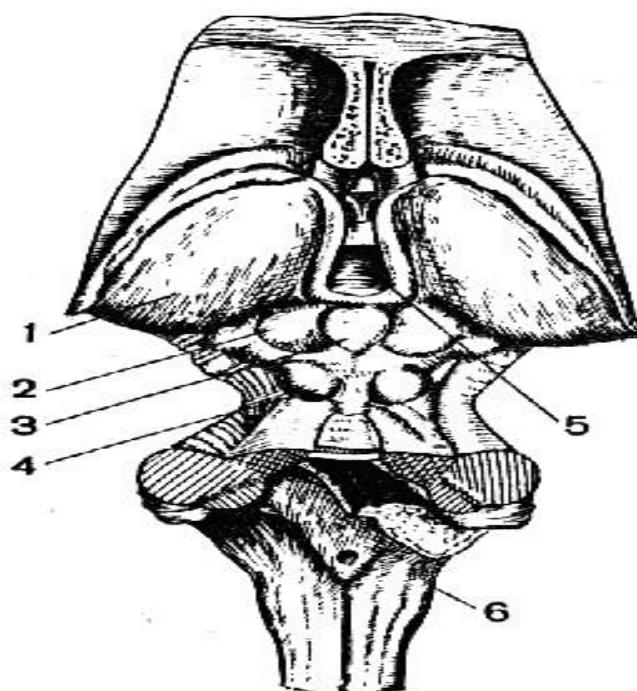
Shishasimon tana (corpus pineale)

Sinonimlari: epifiz, shishasimon bez, miyaning yuqori qo'shimchasiю

Shishasimon tana — markaziy nerv tizimiga mansub bo'lgan neyroendokrin bez bo'lib, organizmning biologik ritmlari va gormonal muvozanatini boshqarishda muhim ro'l o'ynaydi.

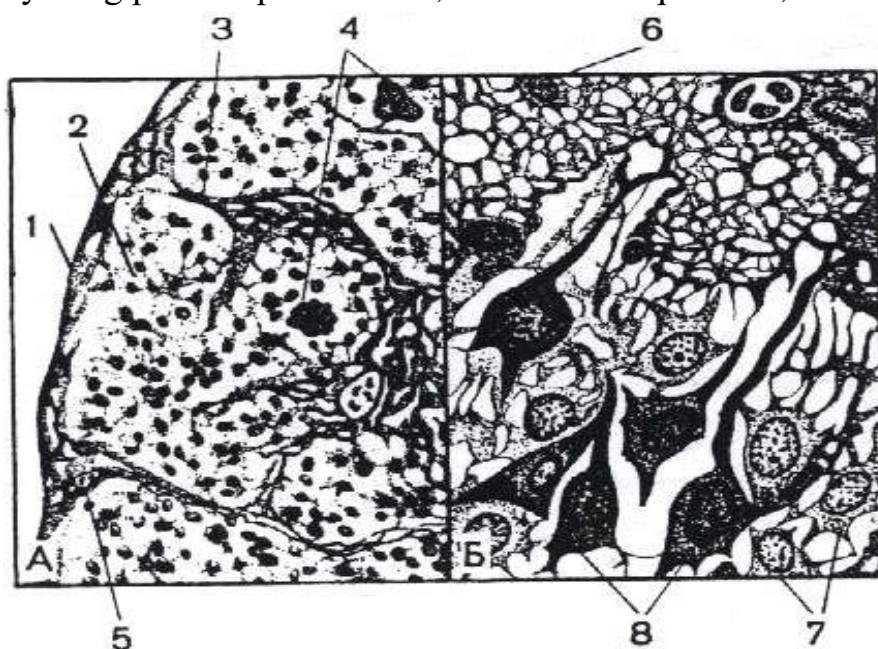
1. Rivojlanish manbai (Embriogenez). Shishasimon tana homila rivojlanishining 6–7-haftasida paydo bo'ladi. U oraliq miyaning (**diensefalon**) kelajakdagi III qorincha (**ventriculus tertius**) tom qismidan hosil bo'lgan juft bo'lmagan o'sma (bo'rtma) sifatida rivojlanadi.

Rivojlanish bosqichlari: III qorincha tom qismidan epitelial bo'rtma paydo bo'ladi. Ushbu bo'rtma hujayralari zichlashib, kompakt hujayraviy massa hosil qiladi. Mazkur tuzilma ichiga mezoderma o'sib kiradi. Mezodermadan kelajakda bezning stromasi (biriktiruvchi to'qimasi) shakllanadi. Shunday qilib: **Parenxima** — neyroektodermal kelib chiqishga ega. **Stroma** — mezodermal kelib chiqishga ega.



Rasm 36. Epifiz (shishasimon tana), yuqoridan ko‘rinishi:

1 – thalamus; 2 – o‘rta miyaning yuqori tepalikchalari; 3 – shishasimon tana (epifiz);
4 – o‘rta miyaning pastki tepalikchalari; 5 – uchinchi qorincha; 6 – uzunchoq miya.



Rasm 37. Shishasimon tananing (epifizning) mikroskopik tuzilishi:

A – Kichik kattalashtirish: 1 – biriktiruvchi to‘qima kapsulasi; 2 – parenxima; 3 – shishasimon tananing stromasi; 4 – “miya qumi” (corpora arenacea)
5 – qon tomirlari. **B** – Katta kattalashtirish: 6 – gliotsit; 7 – yorug‘ pinealotsitlar; 8 – to‘q pinealotsitlar.

2. Topografiyasi. Shishasimon tana — juft bo‘lmagan, oval shakldagi kichik organ bo‘lib, bosh suyagi bo‘shlig‘ida joylashadi. U o‘rta miyaning tom qismidagi yuqori tepachalar (**colliculi superiores**) orasidagi sayoz egatda joylashgan. Maxsus tutqichlar — **habenulalar** orqali oraliq miyaning ko‘ruv bo‘rtmalari (talamus) bilan bog‘langan. Epifiz oraliq miyaning **epitalamus** qismiga kiradi. Tashqaridan u biriktiruvchi to‘qimali kapsula bilan o‘ralgan bo‘lib, kapsula ichkariga to‘siqlar yuboradi va bez parenximasini bo‘lakchalarga ajratadi.

3. Anatomik tuzilishi. Shishasimon tana tashqi ko‘rinishidan archa shishasiga o‘xshaydi (lotincha **pineus** — archa). U qo‘shni miya tuzilmalariga nisbatan qizg‘ish-kulrang rangda bo‘lgani uchun yaqqol ajralib turadi. O‘lchamlari: uzunligi: 8–10 mm; kengligi: ≈ 6 mm; massasi: $\approx 0,2$ g. Tuzilmasi: **asosi** — III qorinchaning orqa devoriga tutashgan, oldinga qaragan; **uchi (cho‘qqisi)** — yuqori tepachalar orasidagi egatda joylashgan, orqaga yo‘nalgan. Bez tashqaridan biriktiruvchi to‘qimali kapsula bilan qoplangan.

4. Gistologik tuzilishi. Bez parenximasi bo‘lakchalardan iborat bo‘lib, unda ikki asosiy hujayra turi mavjud: **Pinealotsitlar (sekretor hujayralar):** yirik hujayralar, yirik, och rangli yadrolarga ega, asosan bo‘lakchanning markazida, qon tomirlari atrofida joylashadi, sekretor faoliyatni bajaradi. **Glial hujayralar (gliotsitlar):** kichik o‘lchamli, ko‘p sonli o‘simtalarga ega, to‘q rangli yadrolarga ega, asosan periferiyada joylashadi. Shishasimon tananing muhim xususiyati shundaki, u ichki sekretsia bezlari orasida yagona bez bo‘lib, unda bez hujayralari bilan bir qatorda **astrotsitlar** (markaziy nerv tizimiga xos hujayralar) ham mavjud. “Miya qumi” (**corpora arenacea**). Katta yoshli va ayniqsa keksalarda bez stromasida kalsiy va fosfat tuzlarining cho‘kmalari uchraydi. Bu tuzilmalar “miya qumi” yoki “qum tanachalari” deb ataladi.

5. Funksiyasi. Shishasimon tananing funksiyasi to‘liq o‘rganilmagan, biroq u neyroendokrin bez sifatida qabul qilinadi. **Pinealotsitlar sekresiyasi.** Pinealotsitlar quyidagi biologik faol moddalarni ishlab chiqaradi: **Melatonin. Serotonin.** Sutkalik ritm: kechasi → melatonin sintezi kuchayadi, kunduzi → serotonin sintezi ustun

bo'ladi. Bu ritm yorug'lik bilan bog'liq. Yorug'lik melatonin ishlab chiqarilishini susaytiradi. Ushbu jarayon gipotalamus ishtirokida amalga oshadi. **Serotonin ta'siri.** Serotonin gormon va mediator o'rtasida oraliq modda hisoblanadi. Organizmga kiritilganda: arteriolalarni toraytiradi, ichak peristaltikasini kuchaytiradi, antidiuretik ta'sir ko'rsatadi. **Melatonin ta'siri.** Melatonin faqat shishasimon tanada sintez qilinadi. Qon orqali butun organizmga tarqalib: teri pigment hujayralariga ta'sir qiladi, terini ochartiradi, gipofizning intermedin gormoniga antagonistik ta'sir ko'rsatadi.

6. Reproktiv tizimga ta'siri. Hozirgi qarashlarga ko'ra, shishasimon tana neyroendokrin bez bo'lib: antigipotalamik omil ishlab chiqaradi, jinsiy bezlar faoliyatini bilvosita boshqaradi, ma'lum yoshgacha reproduktiv tizim rivojlanishini tormozlaydi. Shu sababli epifiz balog'atga yetish jarayonini boshqarishda muhim ro'l o'ynaydi.

7. Rivojlanish anomaliyalari, gipo- va giperfunksiya. Gipopunksiya (sekresiyaning kamayishi). Shishasimon tana faoliyati pasayganda unda ishlab chiqariladigan **antigipotalamik omil** keskin kamayadi. Natijada: gipotalamus tormozlovchi nazorati susayadi, gipofizning gonadotrop gormonlari (FSH va LH) sekresiyasi tezlashadi, jinsiy bezlar erta faollashadi. Bu holat "**erta makrogenitosomiya**" deb ataladi.

Klinik xususiyatlari: Kasallik ko'proq o'g'il bolalarda uchraydi. tashqi jinsiy a'zolar kattalashadi, jinsiy olat, moyaklar va moyak xaltasi kattaligi kattalarnikiga yaqinlashadi, spermatogenez boshlanadi, ikkilamchi jinsiy belgilar erta rivojlanadi: soqol va mo'ylov o'sishi, qo'ltiq va qov sohasida tuklanish. Bu jarayon organizmning erta jinsiy va jismoniy yetilishiga olib keladi. **Giperfunksiya (sekresiyaning ortishi).** Shishasimon tana gormonlarining ortiqcha ishlab chiqarilishi: Bolalik davrida: o'sishning sekinlashuvi, jinsiy yetilishning kechikishi. Kattalarda: jinsiy funksiyaning buzilishi, jinsiy bezlar (tuxumdonlar va moyaklar) massasining kamayishi. Ba'zi hollarda epifiz giperfunksiyasi **gipogenitalizm** bilan bog'liq deb hisoblanadi.

Qon ta'minoti va venoz oqim. Arterial qon ta'minoti: orqa miya arteriyasi (**a. cerebri posterior**), yuqori miyachok arteriyasi (**a. cerebellaris superior**). **Venoz oqim:** katta miya venasi (*v. cerebri magna*), uning tarmoqlari, III qorinchaning tomir chigali.

8. Innervatsiyasi. Shishasimon tana to'qimasiga qon tomirlari bilan birga simpatik nerv tolalari kiradi. Simpatik innervatsiya: o'ng va chap yuqori bo'yin simpatik tugunlaridan keladi. Bundan tashqari: bosh miya yarimsharlari, miya ustuni bo'limlaridan markaziy nerv tolalari ham bezga yo'naladi.

9. Xulosa. Shishasimon tana: neyroendokrin regulyatsiyada muhim o'rin tutadi, gipotalamus–gipofiz–gonada o'qi faoliyatiga ta'sir qiladi, bolalik va o'smirlik davridagi jinsiy rivojlanishni boshqaradi. Uning funksional buzilishi jinsiy yetilishning erta yoki kech boshlanishiga olib kelishi mumkin.

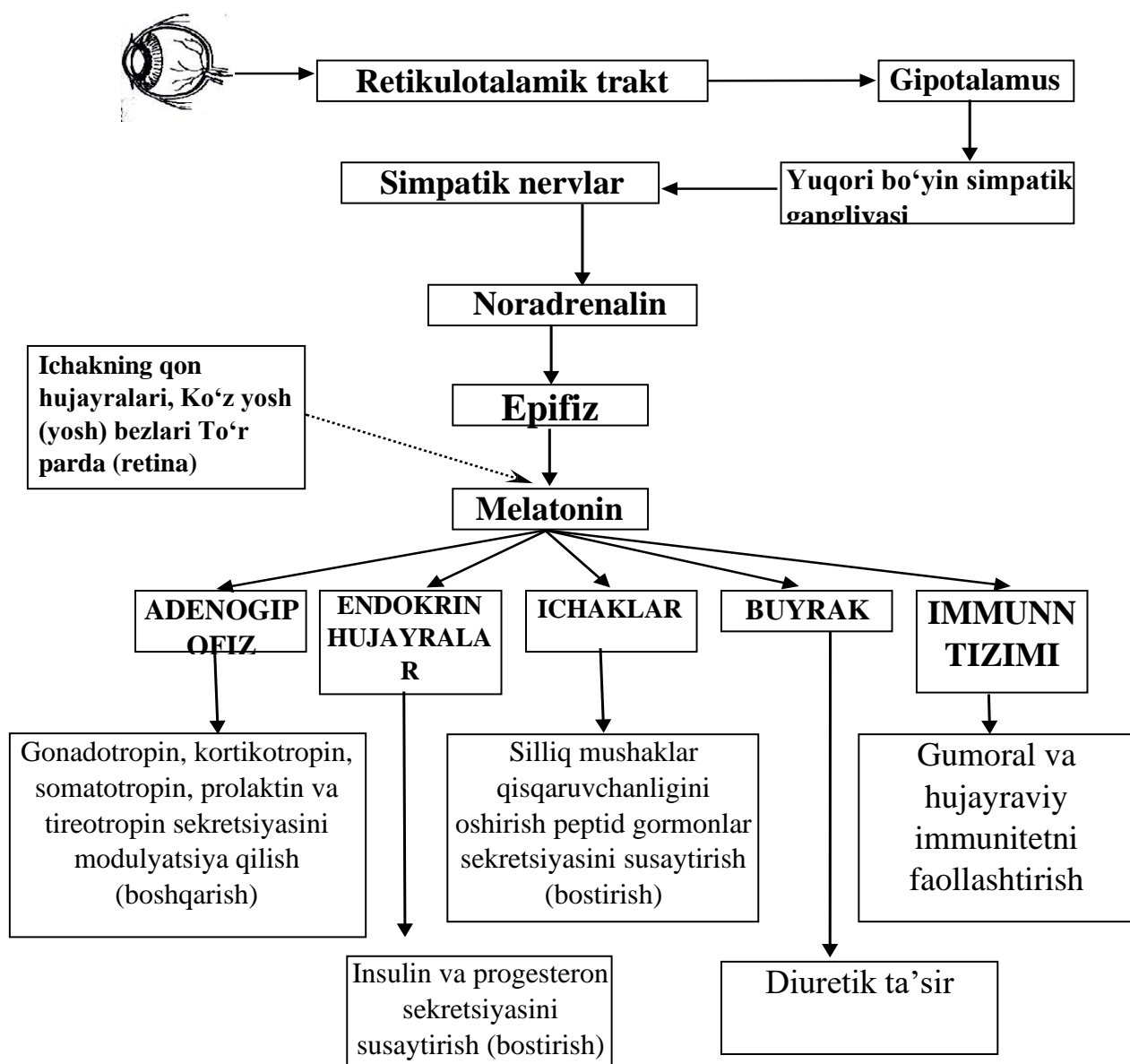
Metodik ko'rsatmalar

- 1. Ta'rifi.** Oraliq miyada joylashgan neyroendokrin bez.
- 2. Gistologiyasi.** Pinealotsitlar, gliotsitlar, miya qumi (*corpora arenacea*).
- 3. Gormoni.** Melatonin.
- 4. Funksiyasi.** Sirkadiyal ritmni boshqarish.
- 5. Klinik ahamiyati.** Uyqu buzilishlari, erta jinsiy yetilish.

Nazorat savollari

1. Shishasimon tana organizmning qaysi qismida joylashgan?
2. U bosh miyaning qaysi bo'limiga kiradi?
3. Shishasimon tananing sinonim nomlarini ayting.
4. Shishasimon tana qanday turdagi bez hisoblanadi?
5. Uning asosiy biologik vazifasi nimadan iborat?
6. Shishasimon tana qaysi embrional manbadan rivojlanadi?
7. Homila rivojlanishining nechanchi haftasida uning boshlang'ichi paydo bo'ladi?
8. U qaysi miya bo'shlig'ining tom qismidan hosil bo'ladi?
9. Bez stromasi qaysi to'qimadan rivojlanadi?
10. Shishasimon tana qanday hujayralardan tashkil topgan?

11. Pinealotsitlar qanday vazifa bajaradi?
12. Gliotsitlar qanday rol o'ynaydi?
13. "Miya qumi" (corpora arenacea) nima?
14. Yosh o'tishi bilan bezda qanday o'zgarishlar kuzatiladi?
15. Shishasimon tana qaysi asosiy gormonni ishlab chiqaradi?
16. Melatoninning biologik vazifalari nimadan iborat?
17. Melatonin sutkalik ritmlarga qanday ta'sir ko'rsatadi?
18. Shishasimon tana jinsiy yetilish jarayoniga qanday ta'sir qiladi?
19. Yorug'lik va qorong'ulik melatonin sekretyasiga qanday ta'sir qiladi?
20. Shishasimon tana faoliyati qaysi markaz orqali boshqariladi?
21. Gipotalamus bilan bog'liqligi qanday amalga oshadi?
22. Simpatik nerv tizimi melatonin ajralishiga qanday ta'sir ko'rsatadi?
23. Melatonin yetishmovchiligi qanday buzilishlarga olib keladi?
24. Uyqu ritmining buzilishi qaysi gormon bilan bog'liq?
25. Shishasimon tana o'smalari qanday klinik belgilar berishi mumkin?
26. Erta jinsiy yetilish shishasimon tana bilan qanday bog'liq?
27. Shishasimon tananing neyroendokrin tizimdagi o'rni qanday?
28. Melatonin va gipofiz o'rtasidagi funksional bog'liqlikni tushuntiring.
29. Sirkadiyal ritm va shishasimon tana o'rtasidagi bog'lanishni izohlang.
30. Shishasimon tanani "biologik soat" deb atalishining sababi nima?



Rasm 38. Epifizning funksiyalari.

Paragangliyalar (paraganglia)

Sinonimi: xromaffin tanachalar.

Paragangliyalar — xromaffin (adrenalin tizimi) organlariga kiruvchi tuzilmalar bo‘lib, simpatik nerv tizimi bilan chambarchas bog‘langan qo‘shimcha neuroendokrin organlardir.

1. Rivojlanish manbai (Embriogenez). Paragangliyalar nerv tizimi boshlang‘ichidan rivojlanadi va kelib chiqishi jihatidan simpatik nerv tizimi elementlariga yaqin turadi. Ular: Simpatik stvol tugunlarining medial yoki dorsal tomonida joylashadi. Qo‘shimcha simpatik organlar sifatida qaraladi. Kelib chiqishi va rivojlanishi jihatidan ular buyrak usti bezining mag‘iz moddasiga (**medulla**

suprarenalis) mos keladi. Ular ham buyrak usti bezining miya qavati kabi **xromaffin hujayralarni** o‘z ichiga oladi. “Xromaffin” nomining sababi: Bu hujayralar xrom tuzlari bilan reaksiyaga kirishib, jigarrang rang hosil qiladi (xrom bilan bo‘yalish xususiyati).

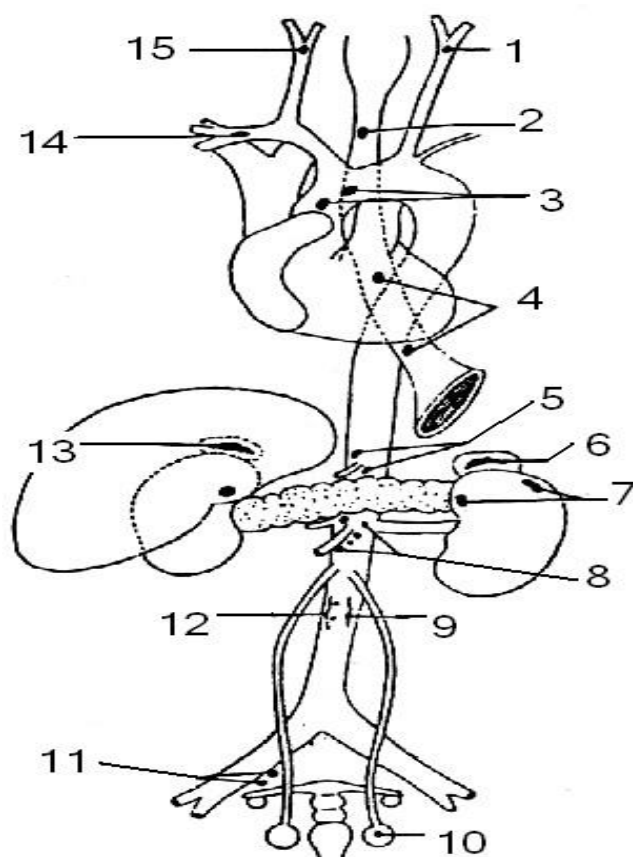
2. Topografiyasi. Paragangliylar organizmda mayda hujayra to‘plamlari shaklida tarqalgan. Eng ko‘p joylashadigan soha: Qorin orti (retroperitoneal) yog‘ kletchatkasi, ayniqsa aorta atrofida. Yirik paragangliylar: **Paraaortal tanachalar** aortaning bifurkatsiyasidan yuqorida, chap va o‘ng tomonda. **Koksigeal tanacha (copchik tanachasi)** aorta bifurkatsiyasidan pastda, o‘rta dumg‘aza arteriyasi uchida joylashadi. **Karotid glomus (uyqu tanachasi)** umumiy uyqu arteriyasi bifurkatsiyasi sohasida. **Simpatik paragangliylar** simpatik stvol tugunlari tarkibida. Mayda paragangliylar: mezenteriy ildizida, aorta yoyida, o‘mrov osti arteriyasi atrofida, buyrak arteriyalari sohasida, vegetativ nerv tizimi elementlari Ichida. Ularning ko‘pchiligi doimiy emas. Masalan: **Yurak usti paragangliyasi** — o‘pka poyasi bilan aorta orasida joylashadi va yosh o‘tishi bilan regressiyaga uchraydi.

3. Funksiyasi. Paragangliylarning funksiyasi buyrak usti bezining miya moddasiga o‘xshaydi. Ular **xromaffin hujayralardan** tashkil topgan bo‘lib, **katexolaminlar** ishlab chiqaradi: Adrenalin; Noradrenalin.

Katexolaminlarning ta’siri: simpatik tizim tonusini saqlaydi, tomirlarni toraytiradi, arterial bosimni oshiradi, “Stress reaksiyasi”ni ta’minlaydi.

4. Patologiyasi. Xromaffin to‘qimadan kelib chiqadigan gormonal faol o‘smalar rivojlanganda katexolaminlar ortiqcha ishlab chiqariladi. Natijada: doimiy yoki xurujli arterial gipertenziya, yurak urish tezlashishi, terlash, vegetativ krizlar eng ko‘p uchraydigan simptom hisoblanadi.

Xulosa. Paragangliylar: neyroektodermal kelib chiqishga ega, simpatik tizim bilan yaqin bog‘langan, buyrak usti bezining miya moddasiga funksional jihatdan o‘xshash, katexolaminlar ishlab chiqaruvchi qo‘shimcha neyroendokrin tuzilmalar.



Rasm 39. Inson tanasida vaqtinchalik va doimiy xromaffin paragangliylarning joylashish sxemasi:

1,15 – uyqu arteriyasi oralig‘idagi paragangliylar; 2,4 – qizilo‘ngach nerv chigalida joylashgan doimiy bo‘lmagan paragangliylar; 3 – yurak usti paragangliylar; 5 – quyosh chigalidagi paragangliylar; 6,13 – buyrak usti paragangliylar; 7 – buyrak nerv chigalidagi doimiy bo‘lmagan paragangliy; 8 – yuqori tutqich (mezenterial) chigalidagi doimiy bo‘lmagan paragangliy; 9,12 – bel-aortal gangliy; 10 – moyakdagi doimiy bo‘lmagan paragangliy; 11 – pastki qorin chigalidagi doimiy bo‘lmagan paragangliy; 14 – yulduzsimon tugundagi doimiy bo‘lmagan paragangliy.

Metodik ko‘rsatmalar

- 1. Ta’rifi.** Vegetativ nerv tizimi bilan bog‘liq xromaffin tuzilmalar.
- 2. Joylashuvi.** Karotid tanachasi, aortal paragangliylar va boshqalar.
- 3. Funksiyasi.** Katexolamin ishlab chiqarish.
- 4. Klinik ahamiyati.** Paraganglioma, feoxromotsitoma.

Nazorat savollari

1. Paragangliyalar nima?
2. Ular yana qanday nom bilan ataladi?
3. Paragangliyalar qaysi tizim tarkibiga kiradi?
4. Ularning organizmdagi asosiy vazifasi nimadan iborat?
5. Paragangliyalar qanday turdagi bezlarga kiradi?
6. Paragangliyalar qaysi embrional manbadan rivojlanadi?
7. Ularning rivojlanishi qaysi nerv tizimi bilan bog'liq?
8. Paragangliyalar kelib chiqishi jihatidan qaysi bez qismiga o'xshaydi?
9. Xromaffin hujayralar nima sababdan shunday nomlangan?
10. Paragangliyalar organizmda qanday joylashgan?
11. Eng ko'p qaysi sohada uchraydi?
12. Paraaortal tanachalar qayerda joylashadi?
13. Koksigeal (dum) tanacha qayerda joylashgan?
14. Karotid glomus qaysi arteriya sohasida joylashadi?
15. Simpatik paragangliyalar qayerda uchraydi?
16. Qaysi paragangliyalar doimiy emas?
17. Paragangliyalar qanday hujayralardan tashkil topgan?
18. Xromaffin hujayralarning sitologik xususiyati nimada?
19. Ularning kapillyar tarmog'i qanday tuzilgan?
20. Paragangliyalarda qo'llab-quvvatlovchi hujayralar bormi?
21. Paragangliyalar qanday gormonlar ishlab chiqaradi?
22. Adrenalin va noradrenalin organizmga qanday ta'sir ko'rsatadi?
23. Katexolaminlarning simpatik tizimdagi roli qanday?
24. Qon bosimiga qanday ta'sir qiladi?
25. Stress reaksiyasida paragangliyalar qanday ishtirok etadi?
26. Paragangliyalar faoliyati qanday boshqariladi?
27. Simpatik nerv impulslari sekretsiyaga qanday ta'sir ko'rsatadi?
28. Po'stloq va miya modda bilan funksional bog'liqligi bormi?
29. Paraganglioma nima?

30. Feoxromotsitoma qanday kelib chiqadi?
31. Katexolaminlar ortiqcha ishlab chiqarilganda qanday simptomlar paydo bo‘ladi?
32. Arterial gipertenziya paragangliyalar bilan qanday bog‘liq?
33. Paragangliyalar yosh o‘tishi bilan qanday o‘zgaradi?
34. Paragangliyalarni buyrak usti bezining miya moddasidan qanday farqlash mumkin?
35. Paragangliyalar va simpatik nerv tizimi o‘rtasidagi funksional bog‘liqlikni tushuntiring.
36. Paragangliyalar organizmning adaptatsion reaksiyalarida qanday rol o‘ynaydi?

APUD-tizimi (Diffuz endokrin tizim)

APUD — inglizcha “**Amine Precursor Uptake and Decarboxylation**” iborasining qisqartmasi bo‘lib, amin prekursorlarini o‘zlashtirish va ularni dekarboksillash qobiliyatiga ega hujayralar tizimini anglatadi.

APUD-tizim — bu organizm bo‘ylab tarqalgan, biogen aminlar va/yoki peptid gormonlar ishlab chiqarish va to‘plash xususiyatiga ega, umumiy embriologik kelib chiqishga ega bo‘lgan hujayralar majmuasidir.

1. Umumiy tavsifi. APUD-tizim tarkibiga taxminan 40 ga yaqin hujayra tiplari kiradi. Ular quyidagi tuzilmalarda uchraydi: Markaziy nerv tizimi, gipotalamus, miyacha, gipofiz, epifiz (shishasimon tana), qalqonsimon bez, oshqozon osti bezining Langerhans orolchalari, buyrak usti bezlari, tuxumdonlar, oshqozon-ichak trakti, o‘pka, buyrak va siydik yo‘llari, paragangliyalar, yo‘ldosh (platsenta).

2. Hujayralarning joylashuvi. APUD tizimi hujayralari — **apudotsitlar**: organlarda diffuz (tarqoq) holda yoki boshqa hujayralar orasida kichik guruhlar shaklida joylashadi. Ular klassik bez tuzilmasini hosil qilmaydi, shu sababli tizim “diffuz endokrin tizim” deb ataladi..

3. Sekretsiya va biologik funksiyalari. APUD hujayralari ishlab chiqaradigan biologik faol moddalar quyidagi yo‘llar bilan ta’sir ko‘rsatadi: 1) Endokrin ta’sir — Gormonlar qon orqali uzoqdagi nishon hujayralarga ta’sir qiladi. 2) Neyrokrin ta’sir — Nerv oxirlari orqali ajraladi. 3) Neyroendokrin ta’sir — Nerv va endokrin

mexanizmlar birgalikda ishlaydi. 4) Parakrin ta'sir — Agar peptidlar hujayralararo suyuqlikka ajralsa, qo'shni hujayralarga bevosita ta'sir ko'rsatadi.

4. Oshqozon-ichak traktidagi APUD hujayralari. APUD tizimi hujayralarining eng ko'p qismi oshqozon-ichak yo'li bo'ylab joylashgan. **D1-hujayralar:** asosan o'n ikki barmoq ichakda, vazofaol intestinal peptid (VIP) ishlab chiqaradi, tomirlarni kengaytiradi, oshqozon shirasining sekretsijasini kamaytiradi. **P-hujayralar:** oshqozonning pilorik qismi, o'n ikki barmoq ichak, och ichak, bombesin ishlab chiqaradi, tuz kislotasi va pankreatik shira sekretsijasini rag'batlantiradi. **N-hujayralar:** oshqozon va yonbosh ichakda, neyrotensin ishlab chiqaradi, bez sekretsijasini, jumladan tuz kislotasi ajralishini kuchaytiradi. **K-hujayralar:** asosan o'n ikki barmoq ichakda, GIP (gastrin-ingibitor peptid) ishlab chiqaradi, oshqozon kislotasi sekretsijasini tormozlaydi. **S-hujayralar:** asosan o'n ikki barmoq ichakda, sekretin ishlab chiqaradi, oshqozon osti bezining sekretsijasini rag'batlantiradi. **I-hujayralar:** o'n ikki barmoq ichakda, xolesistokinin-pankrezozimin ishlab chiqaradi, oshqozon osti bezining sekretsijasini kuchaytiradi.

5. Xulosa APUD-tizim: diffuz joylashgan neyroendokrin hujayralar majmuasidir, biogen aminlar va peptid gormonlar ishlab chiqaradi, endokrin, parakrin va neyroendokrin mexanizmlar orqali ta'sir ko'rsatadi, eng katta funksional ahamiyatga oshqozon-ichak traktida ega, organizmning vegetativ va metabolik regulatsiyasida muhim ro'l o'ynaydi.

Metodik ko'rsatmalar

1. Ta'rif. Amine Precursor Uptake and Decarboxylation xususiyatiga ega diffuz endokrin hujayralar tizimi.

2. Joylashuvi. Hazm yo'li, nafas yo'llari, siydik yo'llari, teri va boshqalar.

3. Sekreksiya qiluvchi moddalar. Serotonin, gastrin, sekretin, xolesistokinin va boshqalar.

4. Klinik ahamiyati. Karsinoid sindrom, neyroendokrin o'smalar.

5. Amaliy ko'nikmalar. Diffuz joylashgan endokrin hujayralarni gistologik farqlash.

Nazorat savollari

1. APUD atamasi nimani anglatadi?
2. APUD tizimining to'liq inglizcha nomini ayting.
3. Diffuz endokrin tizim deganda nima tushuniladi?
4. APUD tizimi hujayralari qanday umumiy xususiyatga ega?
5. APUD tizimi nechta hujayra turini o'z ichiga oladi?
6. APUD hujayralari qaysi embrional manbadan rivojlanadi?
7. Ular nima sababdan neyroendokrin hujayralar deb ataladi?
8. APUD hujayralarining amin prekursorlarini o'zlashtirish xususiyati nimani anglatadi?
9. Dekarboksillanish jarayonining biologik ahamiyati nimada?
10. APUD tizimi hujayralari qanday joylashadi?
11. APUD hujayralari qaysi organlarda uchraydi?
12. Markaziy nerv tizimida APUD hujayralari bormi?
13. Oshqozon-ichak traktida APUD tizimi qanday ahamiyatga ega?
14. Qaysi endokrin bezlarda APUD hujayralari mavjud?
15. Paragangliylar APUD tizimiga kiradimi?
16. APUD hujayralari qanday biologik faol moddalar ishlab chiqaradi?
17. Biogen aminlar deganda nima tushuniladi?
18. APUD hujayralarining endokrin ta'siri nimadan iborat?
19. Parakrin ta'sir mexanizmini tushuntiring.
20. Neyrokrin va neyroendokrin ta'sir o'rtasidagi farq nimada?
21. D1-hujayralar qaysi gormonni ishlab chiqaradi?
22. VIP qanday biologik ta'sir ko'rsatadi?
23. P-hujayralar qanday modda ishlab chiqaradi?
24. Bombesinning asosiy vazifasi nimada?
25. K-hujayralar qanday gormon ishlab chiqaradi?
26. GIP qanday ta'sir ko'rsatadi?
27. S-hujayralar qanday gormon ajratadi?
28. Sekretin qanday fiziologik rol o'ynaydi?

29. I-hujayralar qanday gormon ishlab chiqaradi?
30. Xolesistokinin-pankrezimin qanday ta'sir ko'rsatadi?
31. Neyroendokrin o'smalar (NET) qaysi tizim hujayralaridan rivojlanadi?
32. APUD tizimi o'smalarining umumiy xususiyati nimada?
33. Ortiqcha gormon sekretsiyasi qanday klinik belgilar berishi mumkin?
34. Karcinoid sindrom nima bilan bog'liq?
35. APUD tizimining organizm homeostazidagi o'rni qanday?
36. APUD tizimi va klassik endokrin bezlar o'rtasidagi farq nimada?
37. APUD tizimining neyroendokrin regulyatsiyadagi ahamiyatini tushuntiring.
38. Diffuz joylashuvning funksional afzalligi nimada?

Mustaqil tayyorgarlik uchun testlar

1. Nafas olish tizimining asosiy vazifasi:

- A) Ovqat hazm qilish
- B) Gaz almashinuvi
- C) Qon hosil qilish
- D) Gormon ishlab chiqarish

Javob: B

2. Gaz almashinuvi qayerda sodir bo'ladi?

- A) Bronxlar
- B) Traxeya
- C) Alveolalar
- D) Plevra

Javob: C

3. O'pkaning struktur-funksional birligi:

- A) Lobus
- B) Segment
- C) Alveola
- D) Bronxiola

Javob: C

4. Traxeya devorida qanday tog‘ay mavjud?

- A) Elastik
- B) Tolali
- C) Gialin
- D) Suyak

Javob: C

5. O‘ng o‘pka nechta bo‘lakdan iborat?

- A) 2
- B) 3
- C) 4
- D) 5

Javob: B

6. Chap o‘pka nechta bo‘lakdan iborat?

- A) 2
- B) 3
- C) 4
- D) 1

Javob: A

7. O‘pkani tashqi tomondan qoplaydigan parda:

- A) Perikard
- B) Plevra
- C) Periton
- D) Fasciya

Javob: B

8. Nafas markazi qayerda joylashgan?

- A) O‘rta miya
- B) Uzunchoq miya
- C) Miyacha
- D) Talamus

Javob: B

9. Surfaktant qaysi hujayralar tomonidan ishlab chiqariladi?

- A) I-tip pnevmotsit
- B) II-tip pnevmotsit
- C) Makrofag
- D) Endoteliy

Javob: B

10. Nafas olishning asosiy muskuli:

- A) Qovurg'alararo muskullar
- B) Diafragma
- C) Qorin muskullari
- D) Ko'krak muskullari

Javob: B

11. Plevra bo'shlig'ida suyuqlik to'planishi natijasida o'pka siqildi. Qanday holat?

- A) Emfizema
- B) Plevral ekssudat
- C) Atelektaz
- D) Bronxit
- E) Astma

Javob: B

12. CO bilan zaharlanishda gemoglobinning kislorod tashish qobiliyati kamayadi. Sabab?

- A) Alveola shikastlanishi
- B) Karboksigemoglobin hosil bo'lishi
- C) Surfaktant yetishmovchiligi
- D) Bronx torayishi
- E) Eritrotsit kamayishi

Javob: B

13. Nafas chiqarish paytida ko'krak qafasi hajmi kamayadi. Qaysi jarayon sodir bo'ladi?

- A) Diafragma qisqaradi

- B) Diafragma bo'shashadi
- C) Plevra bosimi pasayadi
- D) O'pka kengayadi
- E) Qovurg'alar ko'tariladi

Javob: B

14. Astmatik xurujda xirillash sababi?

- A) Alveola kollapsi
- B) Bronx torayishi
- C) Plevra yallig'lanishi
- D) Surfaktant ko'payishi
- E) Interstitsial shish

Javob: B

15. O'pka fibrozida asosiy buzilish turi?

- A) Obstruktiv
- B) Restriktiv
- C) Sekretor
- D) Gemodinamik
- E) Nevrologik

Javob: B

16. 60 yoshli KOAH bilan og'rigan bemorda ABG natijasi:

pH – 7.32

PaCO₂ – 60 mmHg

HCO₃⁻ – 32 mEq/L

Bu qaysi holatni ko'rsatadi?

- A) O'tkir respirator asidoz
- B) Surunkali respirator asidoz kompensatsiyalangan
- C) Metabolik asidoz
- D) Respirator alkaloz
- E) Aralash buzilish

Javob: B

17. 25 yoshli ayolda to'satdan nafas qisishi va ko'krak og'rig'i paydo bo'ldi.

ABG:

pH – 7.48

PaCO₂ – 30 mmHg

PaO₂ – 60 mmHg

V/Q nisbati oshgan. Eng ehtimoliy tashxis?

- A) Astma
- B) Pnevmoniya
- C) O'pka emboliyasi
- D) KOAH
- E) Atelektaz

Javob: C

18. Yotib qolgan bemorda pastki o'pka bo'limlarida alveola kollapsi kuzatildi.

V/Q nisbati kamaygan. Qaysi jarayon ustun?

- A) O'lik bo'shliq ventilyatsiyasi
- B) Shunt hosil bo'lishi
- C) Giperventilyatsiya
- D) Bronx spazmi
- E) Surfaktant ortishi

Javob: B

19. Bemor kuchli tashvish xurujida tez va chuqur nafas olmoqda. ABG:

pH – 7.52

PaCO₂ – 25 mmHg

HCO₃⁻ – 24

Tashxis?

- A) Metabolik alkaloz
- B) O'tkir respirator alkaloz
- C) Surunkali respirator asidoz
- D) Aralash asidoz
- E) Laktatsidoz

Javob: B

20. Og'ir pnevmoniyada alveolalar suyuqlik bilan to'lgan. PaO₂ pasaygan, ammo 100% kislorod berilganda ham sezilarli yaxshilanmaydi. Sabab?

- A) Diffuziya buzilishi
- B) Bronx spazmi
- C) Anatomik shunt
- D) Giperventilyatsiya
- E) O'lik bo'shliq ortishi

Javob: C

21. O'pka emfizemasi bo'lgan bemorda DLCO (diffuziya qobiliyati) kamaygan. Bunga sabab?

- A) Bronx spazmi
- B) Alveolyar yuzaning kamayishi
- C) Surfaktant ko'payishi
- D) Plevra qalinlashuvi
- E) CO₂ ortishi

Javob: B

22. Yangi tug'ilgan chaqaloqda respirator distress sindromi. Qaysi modda profilaktika uchun homiladorlik davrida beriladi?

- A) Insulin
- B) Progesteron
- C) Betametazon
- D) Adrenalin
- E) Heparin

Javob: C

23. Baland tog' sharoitida uzoq yashovchi odamda qaysi o'zgarish kuzatiladi?

- A) PaO₂ oshadi
- B) Eritropoetin kamayadi
- C) Gemoglobin kamayadi

- D) 2,3-BFG ortadi
- E) Alveola soni kamayadi

Javob: D

24. Astmatik bemorda V/Q nisbat qaysi yo‘nalishda o‘zgaradi?

- A) Ortadi (dead space)
- B) Kamayadi
- C) O‘zgarmaydi
- D) Nolga teng
- E) Cheksizga intiladi

Javob: B

25. Markaziy nafas markazi opioid bilan bostirilgan. Qaysi ABG natija kutiladi?

- A) pH ↑, CO₂ ↓
- B) pH ↓, CO₂ ↑
- C) pH normal, CO₂ ↓
- D) HCO₃⁻ ↓
- E) PaO₂ ↑

Javob: B

26. Buyrakning struktur-funksional birligi:

- A) Glomerula
- B) Nefron
- C) Piramida
- D) Kaliks

Javob: B

27. Birlamchi siydik qayerda hosil bo‘ladi?

- A) Henle halqasi
- B) Distal kanalcha
- C) Glomerula
- D) Siydik nayi

Javob: C

28. Buyrakning po'stloq qismi qayerda joylashgan?

- A) Ichki qismida
- B) Tashqi qismida
- C) Markazida
- D) Tos qismida

Javob: B

29. ADH qaysi jarayonni kuchaytiradi?

- A) Filtratsiya
- B) Reabsorbsiya
- C) Sekretsia
- D) Diurez

Javob: B

30. 65 yoshli diabetik bemorda proteinuriya va GFR pasayishi aniqlangan.

Eng ehtimoliy patogenez?

- A) O'tkir tubulyar nekroz
- B) Glomerulyar bazal membrana qalinlashuvi
- C) Interstitsial nefrit
- D) Buyrak arteriyasi stenozi
- E) Piyelonefrit

Javob: B

31. Bemor ko'p qusishdan so'ng:

pH – 7.49

HCO₃⁻ – 34 mEq/L

PaCO₂ – 47 mmHg

Buyrak kompensatsiyasi qanday?

- A) H⁺ sekretsiyasi ortadi
- B) HCO₃⁻ chiqarilishi ortadi
- C) NH₄⁺ kamayadi
- D) Renin kamayadi
- E) K⁺ qayta so'rilishi kamayadi

Javob: B

32. Buyrak arteriyasi stenozi bo'lgan bemorda arterial gipertenziya rivojlangan. Qaysi tizim faollashadi?

- A) ANP
- B) RAAS
- C) ADH pasayadi
- D) Eritropoetin kamayadi
- E) Aldosteron kamayadi

Javob: B

33. O'tkir qon yo'qotishdan so'ng siydik miqdori kamaydi. Qaysi mexanizm asosiy?

- A) ANP ortishi
- B) ADH sekretsiyasi ortishi
- C) GFR ortishi
- D) Natriy chiqarilishi ortishi
- E) PTH ortishi

Javob: B

34. Bemor ACE-ingibitor qabul qilmoqda. Qaysi o'zgarish kutiladi?

- A) Efferent arteriola torayadi
- B) GFR ortadi
- C) Efferent arteriola kengayadi
- D) Renin kamayadi
- E) Aldosteron ortadi

Javob: C

35. O'tkir tubulyar nekrozda qaysi belgi xos?

- A) Proteinuriya >3.5 g
- B) Gialin silindrlar
- C) Granulyar "muddy brown" silindrlar
- D) Gematuriya
- E) Glyukozuriya

Javob: C

36. Metabolik asidozda buyrak qanday kompensatsiya qiladi?

- A) H^+ sekretsiyasini kamaytiradi
- B) NH_4^+ chiqarilishini oshiradi
- C) HCO_3^- chiqarilishini oshiradi
- D) Aldosteronni kamaytiradi
- E) ADHni kamaytiradi

Javob: B

37. Nefrotik sindromda asosiy mexanizm?

- A) Tubulyar shikastlanish
- B) Glomerulyar filtr to'sig'i buzilishi
- C) Interstitsial fibroz
- D) RAAS bloklanishi
- E) ADH yetishmovchiligi

Javob: B

38. Diabetik ketoatsidozli bemorda:

pH – 7.20

HCO_3^- – 12

$PaCO_2$ – 25

Bu qaysi kompensatsiya?

- A) Metabolik alkaloz
- B) Respirator kompensatsiyali metabolik asidoz
- C) Respirator asidoz
- D) Aralash alkaloz
- E) Surunkali asidoz

Javob: B

39. Bemor ko'p suv ichadi va ko'p siydik ajratadi. ADH yetishmovchiligi aniqlangan. Tashxis?

- A) SIADH
- B) Nefrotik sindrom

- C) Qandli diabet
- D) Markaziy diabet insipidus
- E) Piyelonefrit

Javob: D

40. SIADHda qaysi laborator belgi kuzatiladi?

- A) Gipernatremiya
- B) Siydik osmolyaligi past
- C) Giponatremiya
- D) GFR ortishi
- E) Poliuriya

Javob: C

41. Proksimal tubulada qaysi modda to'liq qayta so'riladi (normal sharoitda)?

- A) Kreatinin
- B) Inulin
- C) Glyukoza
- D) Paraaminohippurat
- E) Urea

Javob: C

42. GFRni aniqlash uchun eng aniq modda?

- A) Kreatinin
- B) Inulin
- C) Natriy
- D) Urea
- E) Glyukoza

Javob: B

43. Kaliy tejoychi diuretiklar qayerga ta'sir qiladi?

- A) Proksimal tubula
- B) Henle halqasi
- C) Distal tubula boshlanishi

D) Yig'uvchi nay

E) Glomerula

Javob: D

44. Loop diuretiklar qaysi tashuvchini bloklaydi?

A) Na/Cl kotransporter

B) Na/K/2Cl kotransporter

C) Na/H almashinuvi

D) Aquaporin

E) Na/K ATPaza

Javob: B

45. Postrenal o'tkir buyrak yetishmovchiligida asosiy sabab?

A) Glomerulonefrit

B) Nefrotoksin

C) Siydik yo'li obstruksiyasi

D) Gipotenziya

E) Diabet

Javob: C

46. Surunkali buyrak yetishmovchiligida anemiya sababi?

A) Temir yetishmovchiligi

B) Eritropoetin kamayishi

C) Qon ketishi

D) Gemoliz

E) Folat yetishmovchiligi

Javob: B

47. Giperaldosteronizm da qaysi o'zgarish kuzatiladi?

A) Giperkalemiya

B) Giponatremiya

C) Gipokalemiya

D) Asidoz

E) Poliuriya

Javob: C

48. Buyrak toshi (kalsiy oksalat) ko‘pincha qaysi sharoitda hosil bo‘ladi?

- A) Gipokalsemiya
- B) Giperkalsemiya
- C) Giponatremiya
- D) Gipokapniya
- E) Gipofosfatemiya

Javob: B

49. Bemor NSAID ko‘p qabul qilgan. GFR pasaygan. Sabab?

- A) Efferent arteriola kengayishi
- B) Prostaglandin bloklanishi → afferent torayish
- C) Renin ortishi
- D) Aldosteron ortishi
- E) ADH ortishi

Javob: B

50. O‘tkir glomerulonefritda siydik tahlilida nimani ko‘ramiz?

- A) Lipid silindrlar
- B) Eritrotsit silindrlari
- C) Granulyar silindrlar
- D) Oqsil yo‘q
- E) Glyukoza ko‘p

Javob: B

51. Erkak jinsiy bezlari:

- A) Tuxumdon
- B) Moyak
- C) Bachadon
- D) Prostata

Javob: B

52. Testosteron qayerda ishlab chiqariladi?

- A) Sertoli hujayralari

- B) Leydig hujayralari
- C) Spermatogoniya
- D) Prostata

Javob: B

53. Ayol jinsiy hujayrasi:

- A) Spermatozoid
- B) Ovotsit
- C) Zigota
- D) Blastula

Javob: B

54. Urug‘lanish qayerda sodir bo‘ladi?

- A) Bachadon
- B) Tuxumdon
- C) Bachadon nayi
- D) Qin

Javob: C

55. Estrogenlar qayerda ishlab chiqariladi?

- A) Gipofiz
- B) Bachadon
- C) Tuxumdon
- D) Buyrak

Javob: C

56. 28 yoshli ayolda amenoreya va galaktoreya kuzatilmoqda. Prolaktin darajasi yuqori. Eng ehtimoliy tashxis?

- A) PCOS
- B) Gipotalamik amenoreya
- C) Prolaktinoma
- D) Asherman sindromi
- E) Tuxumdon yetishmovchiligi

Javob: C

57. Erkakda bepushtlik. Sperma tahlilida azospermiya, FSH yuqori. Sabab?

- A) Gipofiz yetishmovchiligi
- B) Testikulyar yetishmovchilik
- C) Prolaktin ortishi
- D) Varikotsele
- E) Erektal disfunktsiya

Javob: B

58. 16 yoshli qizda birlamchi amenoreya. Bachadon yo‘q, ammo tuxumdonlar normal. Kariotip 46XX. Tashxis?

- A) Turner sindromi
- B) Androgen insensitivlik
- C) Mayer-Rokitansky sindromi
- D) PCOS
- E) Kallmann sindromi

Javob: C

59. 32 yoshli ayolda hayz sikli noturg‘un, semizlik va giperandrogenizm mavjud. LH/FSH nisbati yuqori. Tashxis?

- A) Giperprolaktinemiya
- B) PCOS
- C) Endometrioz
- D) Gipotiroidizm
- E) Prematur menopauza

Javob: B

60. Erkak jinsiy gormoni ishlab chiqarilishi qayerda sodir bo‘ladi?

- A) Sertoli hujayralar
- B) Leydig hujayralar
- C) Prostata
- D) Epididimis
- E) Seminal vezikula

Javob: B

61. Yosh ayolda og‘riqli hayz (dismenoreya) va bepushtlik. Endometriy to‘qimasi tuxumdon tashqarisida aniqlangan. Tashxis?

- A) Myoma
- B) Adenomioz
- C) Endometrioz
- D) PCOS
- E) Salpingit

Javob: C

62. Erkakda Klinefelter sindromi (47XXY). Qaysi belgi xos?

- A) Testosteron yuqori
- B) Ginekomastiya
- C) FSH past
- D) Fertillik normal
- E) LH past

Javob: B

63. Homiladorlikning 6-haftasida progesteron qaysi tuzilma tomonidan ishlab chiqariladi?

- A) Gipofiz
- B) Plasenta
- C) Korpus luteum
- D) Endometriy
- E) Follikula

Javob: C

64. Ektopik homiladorlik ko‘pincha qayerda joylashadi?

- A) Bachadon bo‘yni
- B) Tuxumdon
- C) Ampulyar qism
- D) Istmus
- E) Qorin bo‘shlig‘i

Javob: C

65. Yosh erkakda epididimit. Ko‘pincha sababchi mikroorganizmlar?

- A) E. coli
- B) HPV
- C) Candida
- D) Mycobacterium
- E) CMV

Javob: A

66. Ovulyatsiya qaysi gormon pikiga bog‘liq?

- A) FSH
- B) Estrogen
- C) LH
- D) Progesteron
- E) Prolaktin

Javob: C

67. Ayolda menopauza davrida qaysi gormon ortadi?

- A) Estrogen
- B) Progesteron
- C) FSH
- D) Inhibin
- E) Prolaktin

Javob: C

68. Testikulyar torsiyada asosiy patogenez?

- A) Infeksiya
- B) Vena oqimi buzilishi
- C) Arterial spazm
- D) Sperma to‘planishi
- E) Testosteron kamayishi

Javob: B

69. Implantatsiya qachon sodir bo‘ladi?

- A) Urug‘lanishdan 1 kun o‘tib

- B) 3-kuni
- C) 6–7-kuni
- D) 14-kuni
- E) 21-kuni

Javob: C

70. Homiladorlik testi nimani aniqlaydi?

- A) Progesteron
- B) Estrogen
- C) hCG
- D) LH
- E) FSH

Javob: C

71. Gipogonadotrop gipogonadizmida qaysi o'zgarish kuzatiladi?

- A) LH/FSH yuqori
- B) LH/FSH past
- C) Testosteron yuqori
- D) Prolaktin yuqori
- E) Estradiol yuqori

Javob: B

72. Spermatogenez qaysi tuzilmada sodir bo'ladi?

- A) Leydig hujayralar
- B) Sertoli hujayralar
- C) Seminifer naychalar
- D) Epididimis
- E) Prostata

Javob: C

73. Placenta previa qaysi holatda xavfli?

- A) Bachadon fundusida joylashsa
- B) Serviksni yopib qo'ysa
- C) Tuxumdon yaqinida bo'lsa

D) Endometriy yupqa bo'lsa

E) Plasenta kichik bo'lsa

Javob: B

74. Progesteronning asosiy vazifasi?

A) Ovulyatsiyani chaqirish

B) Endometriyni proliferatsiya qilish

C) Homiladorlikni saqlash

D) LH sekretsiyasini oshirish

E) FSHni oshirish

Javob: C

75. Erkakda erektsiya mexanizmi asosan nimaga bog'liq?

A) Simpatik faollik

B) NO (azot oksidi) chiqarilishi

C) Testosteron ko'payishi

D) Prolaktin ortishi

E) LH ortishi

Javob: B

76. "Markaziy endokrin bez" deb ataladi:

A) Qalqonsimon bez

B) Gipofiz

C) Buyrak usti bezi

D) Epifiz

Javob: B

77. Insulin qaysi hujayralar tomonidan ishlab chiqariladi?

A) Alfa

B) Beta

C) Delta

D) PP

Javob: B

78. Aldosteron qaysi zonada ishlab chiqariladi?

A) Glomerulosa

B) Fasciculata

C) Reticularis

D) Medulla

Javob: A

79. Melatonin qaysi bezda ishlab chiqariladi?

A) Gipofiz

B) Qalqonsimon bez

C) Epifiz

D) Buyrak usti bezi

Javob: C

80. Tiroksin qaysi bezda ishlab chiqariladi?

A) Gipofiz

B) Qalqonsimon bez

C) Paratireoid

D) Buyrak usti

Javob: B

81. AKTG qaysi bezga ta'sir qiladi?

A) Qalqonsimon bez

B) Buyrak usti po'stlog'i

C) Tuxumdon

D) Pankreas

Javob: B

82. Qandli diabet qaysi gormon yetishmovchiligi bilan bog'liq?

A) Glukagon

B) Insulin

C) Kortizol

D) ADH

Javob: B

83. Paratgormon qaysi modda almashinuvini boshqaradi?

- A) Natriy
- B) Glyukoza
- C) Kalsiy
- D) Temir

Javob: C

84. Feoxromotsitoma qaysi qism o'smasi?

- A) Korteks
- B) Medulla
- C) Gipofiz
- D) Epifiz

Javob: B

85. Qandsiz diabet qaysi gormon yetishmovchiligi bilan bog'liq?

- A) Insulin
- B) Kortizol
- C) ADH
- D) Tiroksin

Javob: C

85. 35 yoshli ayolda yuz yumaloqlashishi, markaziy semirish, arterial gipertenziya va terida binafsha striyalar kuzatilmoqda. Qonda kortizol miqdori yuqori. Eng ehtimoliy tashxis?

- A) Addison kasalligi
- B) Konn sindromi
- C) Kushing sindromi
- D) Feoxromotsitoma
- E) Gipotiroidizm

Javob: C

86. 28 yoshli erkakda to'satdan paydo bo'ladigan arterial bosim ko'tarilishi, yurak urish tezlashishi va kuchli terlash xurujlari kuzatiladi. Siydikda katexolaminlar yuqori. Qaysi o'sma ehtimoli yuqori?

- A) Insulinoma
- B) Prolaktinoma
- C) Feoxromotsitoma
- D) Glukagonoma
- E) Somatotropinoma

Javob: C

87. Bolada bo'y o'sishining keskin ortishi, qo'l-oyoqlarning kattalashishi kuzatilmoqda. Epifiz plastinkalari yopilmagan. Qaysi gormon ortiqcha?

- A) Prolaktin
- B) AKTG
- C) Somatotrop gormon
- D) Tiroksin
- E) Insulin

Javob: C

88. 45 yoshli erkakda qo'l panjalari va pastki jag' kattalashgan. Rentgenogrammada suyak qalinlashgan. Qaysi tashxis to'g'ri?

- A) Gigantizm
- B) Akromegaliya
- C) Gipotiroidizm
- D) Addison kasalligi
- E) Nanizm

Javob: B

89. Bemorda poliuriya va kuchli chanqoqlik kuzatiladi. Qonda glyukoza normal. ADH darajasi past. Tashxis?

- A) Qandli diabet
- B) Qandsiz diabet
- C) Kushing sindromi
- D) Gipertiroidizm
- E) Glomerulonefrit

Javob: B

90. Yangi tug‘ilgan chaqaloqda qalqonsimon bez gormonlari yetishmovchiligi aniqlangan. Davolanmasa qanday holat rivojlanadi?

- A) Gigantizm
- B) Kretinizm
- C) Akromegaliya
- D) Giperkalsemiya
- E) Addison kasalligi

Javob: B

91. 40 yoshli ayolda mushak zaifligi, gipertenziya va qonda kaliy miqdori past. Aldosteron darajasi yuqori. Qaysi zona zararlangan?

- A) Zona fasciculata
- B) Zona reticularis
- C) Zona glomerulosa
- D) Medulla
- E) Gipofiz

Javob: C

92. Yosh erkakda jinsiy yetilish kechikkan. LH va FSH past. Qaysi bez zararlangan?

- A) Qalqonsimon bez
- B) Buyrak usti bezi
- C) Gipofiz
- D) Epifiz
- E) Paratireoid

Javob: C

93. Bemorda qo‘l titrashi, taxikardiya, vazn yo‘qotish va ko‘z chaqchayishi mavjud. Qaysi gormon ortiqcha?

- A) Kortizol
- B) Insulin
- C) Tiroksin
- D) Aldosteron

E) ADH

Javob: C

94. Og‘ir qon yo‘qotishdan so‘ng bemorda arterial bosim tushib ketdi. Qaysi gormon tezkor kompensatsiyada muhim rol o‘ynaydi?

A) Insulin

B) Paratgormon

C) Adrenalin

D) Melatonin

E) Prolaktin

Javob: C

95. Bemor uzoq muddat glyukokortikoid qabul qilgan. Dori to‘xtatilgach holati og‘irlashdi. Sabab?

A) Gipoglikemiya

B) Buyrak usti po‘stlog‘i atrofiyasi

C) Qalqonsimon bez gipertrofiyasi

D) Insulin ortishi

E) ADH yetishmovchiligi

Javob: B

96. Ayolda galaktoreya va amenoreya kuzatilmoqda. Gipofiz MRTda o‘sma aniqlandi. Qaysi gormon ortiqcha?

A) AKTG

B) Prolaktin

C) STG

D) TSH

E) LH

Javob: B

97. Bemorda tetaniya, mushak spazmlari va qonda kalsiy kamayishi aniqlangan. Qaysi gormon yetishmovchiligi?

A) Tiroksin

B) Kortizol

- C) Paratgormon
- D) Aldosteron
- E) Insulin

Javob: C

98. Qandli diabet bilan og‘rigan bemorda hushdan ketish va qonda glyukoza keskin pasayish kuzatildi. Sabab?

- A) Insulin yetishmovchiligi
- B) Insulin ortiqcha yuborilishi
- C) Kortizol ortishi
- D) ADH yetishmovchiligi
- E) Tiroksin ortishi

Javob: B

99. Erkak bemorda bepushtlik aniqlangan. Spermatogenez buzilgan, testosteron past. Qaysi hujayralar zararlangan?

- A) Sertoli
- B) Leydig
- C) Spermatid
- D) Fibroblast
- E) Makrofag

Javob: B

100. Keksalarda uyqu buzilishi va sutkalik ritmning o‘zgarishi qaysi bez funksiyasi kamayishi bilan bog‘liq?

- A) Gipofiz
- B) Qalqonsimon bez
- C) Epifiz
- D) Buyrak usti bezi
- E) Paratireoid

Javob: C

FOYDALANILGAN ADABIYOTLAR

1. **Gray's Anatomy**. Standring S. (Ed.). Elsevier, 2016.
2. **Clinically Oriented Anatomy**. Moore K.L., Dalley A.F., Agur A.M.R. Wolters Kluwer, 2018.
3. **Anatomiya cheloveka. T. 1** [Tekst] : uchebnik v 2-x tomax / M. R. Sapin [i dr.].
4. Gayvoronskiy I.V. **Anatomiya cheloveka: v 2 t. T.1. Sistema organov opory i dvijeniya. Splanxnologiya: uchebnik** / I. V. Gayvoronskiy, G. I. Nichiporuk, A. I. Gayvoronskiy; pod red. I. V. Gayvoronskogo. – M.: GEOTAR-Media, 2014. – 688 s. – ISBN 978-5-9704-2804-7.
5. Gayvoronskiy I. V. **Normalnaya anatomiya cheloveka. T. 1** – M.: GEOTAR-Media, 2013. – 528 s.
6. Kabanov N. A. **Anatomiya cheloveka: uchebnik dlya vuzov** / N. A. Kabanov. — Moskva: Izdatelstvo Yurayt, 2025. — 464 s. — (Vysshee obrazovanie). — ISBN 978-5-534-09075-8. — Tekst: elektronnyy // Obrazovatel'naya platforma Yurayt [sayt]. — URL: <https://urait.ru/bcode/565309> (data obrashcheniya: 15.03.2025).
7. Kozlov V. I. **Anatomiya cheloveka: uchebnik dlya meditsinskix vuzov.** – M.: Prakticheskaya Meditsina, 2018. – 744 s.
8. Sinelnikov R. D. **Atlas anatomii cheloveka (3 tom).** – 2009 g.
9. **Human Anatomy & Physiology**. Marieb E.N., Hoehn K. Pearson, 2019.
10. **Ross & Wilson Anatomy and Physiology in Health and Illness**. Waugh A., Grant A. Elsevier, 2022.
11. **Sobotta Atlas of Human Anatomy**. Paulsen F., Waschke J. Elsevier, 2018.
12. **Atlas of Human Anatomy**. Netter F.H. Elsevier, 2019.
13. **Textbook of Medical Physiology**. Hall J.E. Elsevier, 2021.
14. **Langman's Medical Embryology**. Sadler T.W. Wolters Kluwer, 2019.
9. **Respiratory Physiology: The Essentials**. West J.B. Wolters Kluwer, 2016.
10. **Murray & Nadel's Textbook of Respiratory Medicine**. Broaddus V.C. et al. Elsevier, 2016.

11. **Functional Anatomy of the Respiratory System.** Weibel E.R. Springer, 2017.
12. **Brenner and Rector's The Kidney.** Taal M.W. et al. Elsevier, 2020.
13. **Campbell-Walsh-Wein Urology.** Partin A.W. et al. Elsevier, 2021.
14. **Renal Physiology.** Eaton D.C., Pooler J.P. McGraw-Hill, 2019.
15. **Williams Gynecology.** Hoffman B.L. et al. McGraw-Hill, 2020.
16. **Williams Obstetrics.** Cunningham F.G. et al. McGraw-Hill, 2022.
17. **Male Reproductive System.** Nieschlag E., Behre H.M. Springer, 2010.
18. **Human Reproductive Biology.** Jones R.E., Lopez K.H. Academic Press, 2013.
19. **Williams Textbook of Endocrinology.** Melmed S. et al. Elsevier, 2020.
20. **Greenspan's Basic & Clinical Endocrinology.** Gardner D.G., Shoback D. McGraw-Hill, 2018.
21. **Endocrinology: Adult and Pediatric.** Jameson J.L. et al. Elsevier, 2016.
22. **Junqueira's Basic Histology.** Mescher A.L. McGraw-Hill, 2021.
23. **Clinical Anatomy.** Snell R.S. Wolters Kluwer, 2018.
24. **Color Atlas of Physiology.** Silbernagl S., Despopoulos A. Thieme, 2015.
25. **Principles of Anatomy and Physiology.** Tortora G.J., Derrickson B. Wiley, 2017.
26. **Atlas of Human Anatomy** (agonistik — chuqur anatomik tasvirlar).
27. **Sobotta Atlas of Human Anatomy** (detallangan atlas).
28. **Grant's Atlas of Anatomy** (klinik yoʻnalish bilan).
29. **Rohen's Photographic Anatomy Atlas** (real foto atlas).
30. **Color Atlas of Anatomy** (rangli vizual atlas).
31. **Clinically Oriented Anatomy Flashcards** (kartochkali vizual atlas).
32. **Atlas of Anatomy** (Umumiy anatomiya atlas).
33. **Atlas of Functional Neuroanatomy** (neyroanatomiya uchun).
34. **Color Atlas of Human Anatomy: Vol. 1–3** (3 hajmli atlas).
35. **Human Anatomy: Regional and Clinical** (klinika va anatomiya integratsiyasi).
36. **Clinical Human Anatomy** (anatomiya + klinik misollar).
37. **Essential Clinical Anatomy** (eng zaruriy qismlar).
38. **Anatomy: A Regional Atlas of the Human Body** (regionlar boʻyicha).

39. **Anatomy: An Essential Textbook** (tuzilgan qisqacha anatomiya).
40. **Pocket Atlas of Human Anatomy** (atlas).
41. **Atlas of Topographic Anatomy**.
42. **Atlas of Human Anatomy: Upper Limb**.
43. **Atlas of Human Anatomy: Lower Limb**.
44. **Atlas of Human Anatomy: Thorax & Abdomen**.
45. **Atlas of Human Anatomy: Head & Neck**.